

Клинический случай / Clinical case

Тромбоз подошвенных вен: клиника, диагностика, лечение

Д.А. Чуриков^{1✉}, <https://orcid.org/0000-0002-8616-9856>, venjalainen@mail.ru
С.Г. Леонтьев¹, <https://orcid.org/0000-0001-5675-4248>, leontyevsg@bk.ru
О.В. Дженина¹, <https://orcid.org/0000-0003-3811-5156>, helgelman@mail.ru
В.Н. Лобанов¹, <https://orcid.org/0009-0003-1541-3027>, lobanovic@yandex.ru
В.Ю. Богачев^{1,2}, <https://orcid.org/0000-0002-3940-0787>, vadim.bogachev63@gmail.com

¹ Первый флебологический центр; 117447, Россия, Москва, ул. Дмитрия Ульянова, д. 31

² Московский областной научно-исследовательский клинический институт имени М.Ф. Владимирского; 129110, Россия, Москва, ул. Щепкина, д. 61/2, корп. 1

Резюме

Тромбоз подошвенных вен представляет собой плохо диагностируемую и вследствие этого недооцененную патологию с последствиями различной степени тяжести. Вместе с тем тесная анатомическая связь подошвенных вен с поверхностными и глубокими венами голени может служить причиной распространения тромба в проксимальном направлении со всеми вытекающими последствиями, включая фатальную тромбоэмболию легочной артерии. Основным проявлением тромбоза подошвенных вен является усиливающийся при ходьбе болевой синдром, который служит очевидной причиной обращения к хирургу или травматологу-ортопеду. Поскольку подавляющее большинство таких пациентов имеет анатомические деформации стопы различной степени выраженности, наиболее вероятными диагнозами становятся плоскостопие, подошвенный фасциит, остеоартриты и т.д., с последующей ортопедической коррекцией и назначением нестероидных противовоспалительных препаратов. Очевидно, что проводимое лечение в ряде случаев имеет частичный успех, что подтверждает «правильность» поставленного диагноза. В то же время пропущенный тромбоз подошвенных вен может рецидивировать, а его последствия окажут негативное влияние на работу мышечно-венозной помпы голени – основного механизма центростремительного движения крови из нижних конечностей. В данной публикации представлен наглядный клинический случай пациента Д., 73 лет, с болевыми ощущениями умеренной интенсивности в подошвенных отделах левой стопы, ближе к пяточному бугру, усиливающимися при ходьбе. При проведении УЗИ выявлен окклюзивный тромбоз медиальных и латеральных подошвенных вен левой стопы. Назначена терапия: ривароксабан по 15 мг 2 раза в сутки во время еды в течение 3 нед. с последующим переходом на однократный прием этого препарата в суточной дозе 20 мг в течение 3 мес., ношение компрессионных гольфов 2-го класса компрессии Bauerfeind VenoTrain micro (Германия) и ортопедическая коррекция стопы. Через 3 мес. УЗИ выявило признаки хорошей реканализации тромботических масс в медиальных и латеральных подошвенных венах левой нижней конечности. Необходимо подчеркнуть, что оптимальным методом диагностики тромбоза подошвенных вен является рутинное УЗИ.

Ключевые слова: острый венозный тромбоз, подошвенные вены, УЗИ, тромбоз подошвенных вен, терапия

Для цитирования: Чуриков ДА, Леонтьев СГ, Дженина ОВ, Лобанов ВН, Богачев ВЮ. Тромбоз подошвенных вен: клиника, диагностика, лечение. *Амбулаторная хирургия*. 2026;23(1):30–39. <https://doi.org/10.21518/akh2026-022>.

Конфликт интересов: авторы заявляют об отсутствии конфликта интересов.

Plantar vein thrombosis: Clinical presentation, diagnosis, treatment

Dmitry A. Churikov^{1✉}, <https://orcid.org/0000-0002-8616-9856>, venjalainen@mail.ru
Stanislav G. Leontyev¹, <https://orcid.org/0000-0001-5675-4248>, leontyevsg@bk.ru
Olga V. Dzhennina¹, <https://orcid.org/0000-0003-3811-5156>, helgelman@mail.ru
Victor N. Lobanov¹, <https://orcid.org/0009-0003-1541-3027>, lobanovic@yandex.ru
Vadim Yu. Bogachev^{1,2}, <https://orcid.org/0000-0002-3940-0787>, vadim.bogachev63@gmail.com

¹ First Phlebological Center; 31, Dmitry Ulyanov St., Moscow, 117447, Russia

² Moscow Regional Research and Clinical Institute (MONIKI); 61/2, Bldg. 1, Schepkin St., Moscow, 129110, Russia

Abstract

Plantar vein thrombosis is an underdiagnosed and, therefore, underestimated pathology with subsequent complications of various degrees of severity. However, the close anatomical relationship between the plantar veins and the superficial and deep leg veins can lead to proximal thrombus propagation with all the consequences that come with it, including fatal pulmonary embolism. The main manifestation of plantar vein thrombosis is pain that worsens with walking, which is an obvious reason to see a surgeon or orthopedic traumatologist. As

a significant number of such patients have anatomical foot deformities of varying severity, the most likely diagnoses are platypodia, plantar fasciitis, osteoarthritis, etc., followed by orthopedic correction and prescription of nonsteroidal anti-inflammatory drugs. It is apparent that in some cases the treatment is partially successful, which confirms the “correctness” of the diagnosis. At the same time, missed plantar vein thrombosis can reappear, and its consequences can negatively impact the calf musculovenous pump function which is the primary mechanism of centripetal blood flow from the lower extremities. This article presents a case report of a 73-old-patient D. with moderate plantar pain in his left foot in the region closer to the calcaneal tuberosity, which increases with walking. An ultrasound examination demonstrated an occlusive thrombosis of the left foot medial and lateral plantar veins. The prescribed therapy included rivaroxaban, 15 mg twice daily with food for 3 weeks, followed by switching to a single daily dose of 20 mg for 3 months, wearing of Bauerfeind VenoTrain micro compression stockings, knee high, class 2 (Germany), and foot correction with orthopaedic appliances. After 3-month therapy, the ultrasound examination showed signs of successful recanalization of thrombotic masses in the medial and lateral plantar veins of the left lower extremity. It should be highlighted that routine ultrasound is the best method used to diagnose plantar vein thrombosis.

Keywords: acute venous thrombosis, plantar veins, ultrasound, plantar vein thrombosis, therapy

For citation: Churikov DA, Leontyev SG, Dzhennina OV, Lobanov VN, Bogachev VYu. Plantar vein thrombosis: Clinical presentation, diagnosis, treatment. *Ambulatornaya Khirurgiya*. 2026;23(1):30–39. (In Russ.) <https://doi.org/10.21518/akh2026-022>.

Conflict of interest: the authors declare no conflict of interest.

ВВЕДЕНИЕ

Тромбоз подошвенных вен представляет собой относительно редкое, малоизученное и плохо диагностируемое патологическое состояние, которое проявляется неспецифическим симптомокомплексом, где ведущим выступает болевой синдром в подошвенной части стопы, ближе к пяточному бугру. Реже отмечаются багрово-синюшный цвет кожи боковых поверхностей стопы, ее отек, ощущение тяжести и распирания. Боль усиливается при ходьбе и иногда сопровождается судорогой мышц подошвы [1–3]. Причиной указанных жалоб является тромбообразование в подошвенной венозной системе, которая представлена парой медиальных и парой латеральных вен, сопровождающих одноименные подошвенные артерии, а также подошвенным венозным сплетением Лежара [4, 5].

Для более осознанного подхода к диагностике и лечению тромбоза подошвенных вен необходимо разобраться в анатомо-физиологических особенностях венозного кровотока стопы. Венозная система стопы представлена глубокими и подкожными венами, соединенными между собой системой перфорантных вен. Подкожные венозные сплетения тыла стопы и подошвы образуют так называемые краевые или маргинальные вены. Латеральные краевые вены продолжают в малую подкожную вену, а медиальные – в большую подкожную вену. Глубокие вены стопы состоят из подошвенного и тыльного отделов, которые формируются в результате последовательного слияния и обильного анастомозирования пальцевых, плюсневых и предплюневых вен. Глубокие венозные сплетения – тыльная и подошвенная венозные дуги – служат истоками глубоких вен голени. Оба эти отдела сообщаются между собой коммуникантными венами в межкостных промежутках и перфорантными венами с подкожной венозной системой. При этом часть коммуникантных

вен не содержит клапанов, что облегчает выравнивание давления в различных отделах глубокой венозной системы стопы. Дугообразные вены тыла стопы участвуют в формировании передних большеберцовых вен, подошвенная венозная дуга образует латеральные и медиальные подошвенные вены, которые, сливаясь на уровне удерживателя сгибателей стопы, на медиальной поверхности пяточной кости, формируют задние большеберцовые вены (рис. 1). Наконец, пяточное венозное и латеральное лодыжечное венозные сплетения служат истоком формирования малоберцовых вен [6–10].

Очевидно, что венозная система стопы при таком обильном анастомозировании глубокого и поверхностного ее компонентов обладает значительным запасом компенсаторных возможностей для поддержания адекватного оттока.

ПРИЧИНЫ ТРОМБООБРАЗОВАНИЯ ПОДОШВЕННЫХ ВЕН

Какие же особенности подошвенных глубоких вен могут способствовать затруднению оттока по ним и являться одной из предпосылок тромбообразования? Во-первых, это расположение проксимальных отделов подошвенных вен в зоне костно-фасциального тарзального канала, ограниченного медиально удерживателем сгибателей стопы, латерально – участками поверхностей большеберцовой, таранной и пяточной костей. Во-вторых, ограниченное сообщение этих вен с подкожными венами, которое осуществляется посредством перфорантных вен, преимущественно в области их проксимальных отделов. В-третьих, сообщение с тыльным (дорзальным) отделом глубокой венозной системы стопы преимущественно через межкостные коммуниканты, главным образом в первом межплюсневом промежутке [11–14].

КЛИНИЧЕСКИЕ ПРОЯВЛЕНИЯ

Как реализуются эти анатомические предпосылки в реальной клинической практике? Уменьшение сечения тарзального канала является распространенным явлением при вальгусной деформации голеностопных суставов [15–19], которое практически всегда имеет место при плоскостопии (рис. 2).

Аналогичные изменения могут происходить при различных патологических состояниях, ведущих к увеличению объема тканей, расположенных в тарзальном канале, таких как ганглионарные (синовиальные) кисты, опухоли нервов и сухожилий, теносиновиты и аневризмы артерий. Кроме того, вальгусная деформация голеностопного сустава приводит к сужению первого межплюсневого промежутка, что может вызывать компрессию проходящего в нем наиболее значимого коммуниканта с дорзальными венами (рис. 3).

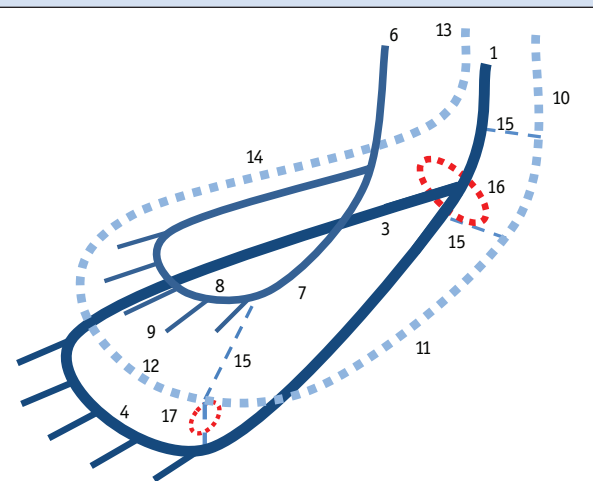
Увеличение площади контакта мягких тканей подошвы с поверхностью способствует компрессии большего числа перфорантных вен и тоже снижает компенсаторные возможности оттока по глубокой подошвенной системе. Эти изменения, рассуждая логически, должны в большей степени затрагивать латеральные подошвенные сосуды как наиболее удаленные от кожных покровов и, следовательно, от перфорантных вен и основного коммуниканта в первом межплюсневом промежутке. Дополнительным фактором, влияющим на венозный отток от стопы, может оказаться компрессия подкожных вен, обусловленная внешним воздействием, таким как ношение тесной обуви или неправильно подобранных ортопедических приспособлений. В условиях анатомических предпосылок, описанных выше, это может значительно повысить риск тромбоза подошвенных вен.

Правильность наших рассуждений подтверждается литературными данными (к сожалению, представленными в ограниченном объеме). Так, в исследовании M. Czihal et al. [4] были проанализированы 22 клинических случая тромбоза подошвенных вен, при этом латеральные подошвенные вены (96%) поражались чаще, чем медиальные (41%). Кроме того, другие авторы также отмечают случаи изолированного поражения латеральных подошвенных вен при обследовании по поводу подошвенного болевого синдрома [2, 4].

При ультразвуковом исследовании (УЗИ) глубокие вены стопы ограниченно доступны вследствие их небольшого диаметра и особенностей анатомического расположения. Наибольший интерес и клиническую значимость для исследователя представляют латеральные и медиальные подошвенные вены (рис. 4), которые имеют сопоставимый с магистральными

Рисунок 1. Схема анатомического строения вен стопы

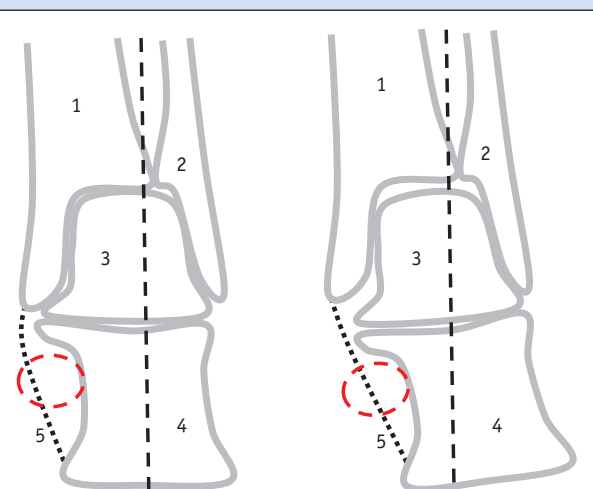
Figure 1. Anatomic illustration of the venous anatomy of the foot



- 1 – задние большеберцовые вены; 2 – медиальные подошвенные вены; 3 – латеральные подошвенные вены; 4 – подошвенная глубокая венозная дуга; 5 – подошвенные плюсневые вены; 6 – передние большеберцовые вены; 7 – тыльные вены стопы; 8 – дугообразные тыльные вены стопы; 9 – тыльные плюсневые вены; 10 – большая подкожная вена; 11 – медиальная краевая вена стопы; 12 – тыльная венозная дуга; 13 – малая подкожная вена; 14 – латеральная краевая вена стопы; 15 – перфорантные и коммуникантные вены; 16 – канал предплюсны (тарзальный канал, или туннель); 17 – первый межплюсневый промежуток.

Рисунок 2. Схема взаимоотношения костных и сухожильных структур при вальгусной деформации голеностопного сустава и изменения площади поперечного сечения тканей в области тарзального канала

Figure 2. Schematic illustration of the tendon-to-bone relationship in ankle valgus deformity and changes in the cross-sectional area of tissue in the tarsal tunnel region



- 1 – большеберцовая кость; 2 – малоберцовая кость; 3 – таранная кость; 4 – пяточная кость; 5 – удерживатель сгибателей.

Рисунок 3. Схема процесса сужения первого межплюсневых промежутка при формировании вальгусной деформации большого пальца стопы

Figure 3. Schematic diagram of the first intermetatarsal space narrowing in hallux valgus formation

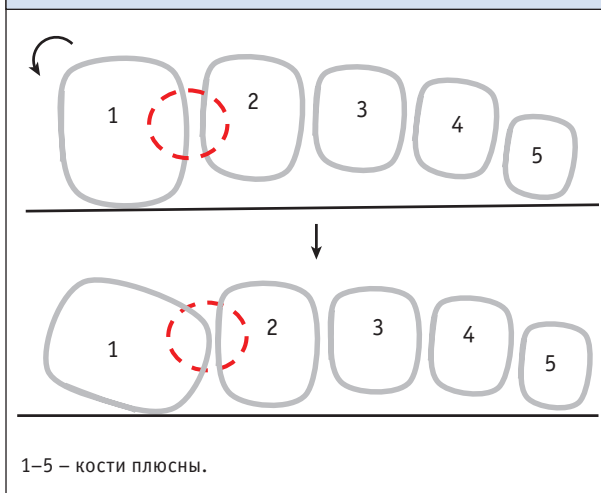
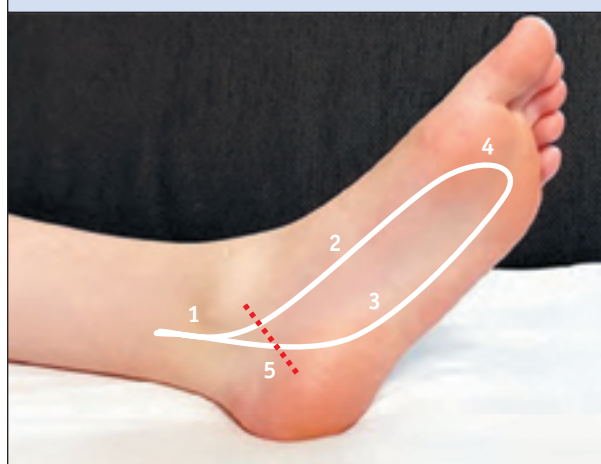


Рисунок 4. Проекция подошвенных вен на поверхность стопы

Figure 4. Projection of the plantar veins onto the foot surface



1 – задние большеберцовые вены; 2 – медиальные подошвенные вены; 3 – латеральные подошвенные вены; 4 – глубокая подошвенная венозная дуга; 5 – проекция тарзального канала.

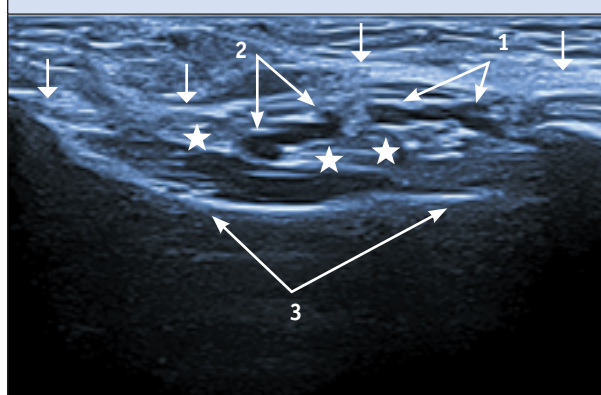
венами голени диаметр, достаточно хорошо визуализируются в проксимальных отделах стопы и в области ее свода и в ряде случаев могут служить местом первичного тромбообразования.

Техника проведения УЗИ пациентам с подозрением на тромбоз подошвенных вен сочетает компрессионное УЗИ в В-режиме и доплерографии (преимущественно в виде цветового картирования кровотока) (рис. 5, б). Для стимуляции кровотока в подошвенных венах можно использовать дистальные компрессионные пробы – мануальное сжатие дистальных отделов стопы. Осмотр удобно начинать в области медиальной лодыжки с визуализации начальных отделов задних большеберцовых вен, постепенно продвигаясь в дистальном направлении.

Наиболее дистальные отделы задних большеберцовых вен, как и проксимальные отделы подошвенных вен, расположены в области тарзального канала (туннеля) – костно-фасциального анатомического образования, ограниченного с медиальной стороны утолщением собственной фасции, которое носит название удерживателя сгибателей (*retinaculum flexorum*), а с латеральной и частично с передней стороны – прилежащими поверхностями пяточной, таранной и большеберцовой костей (рис. 5, б). Поперечное расположение датчика значительно облегчает анатомическую ориентировку и проведение компрессии сосудов, а также позволяет выявить вероятную причину внешней компрессии сосудистого пучка.

Рисунок 5. Подошвенные сосуды в тарзальном канале. Ультразвуковая сканограмма (исследование в В-режиме)

Figure 5. Plantar vessels in the tarsal tunnel. Ultrasound scanogram (B-mode examination)



1 – медиальные подошвенные сосуды (В–А–В); 2 – латеральные подошвенные сосуды (В–А–В); 3 – пяточная кость; ↓ – удерживатель сгибателей стопы; ★ – сухожилия сгибателей стопы.

Продвижение сканирующего устройства в дистальном направлении – сначала в область свода стопы, а затем в область подошвенной поверхности – позволяет обследовать медиальные и латеральные подошвенные вены на максимально возможном протяжении. Наиболее удобной позицией пациента для исследования проксимальных отделов подошвенных вен (область тарзального канала и свод стопы), по нашему мнению,

является положение на спине с согнутой в колене и ротированной наружу нижней конечностью; стопа при этом максимально супинирована. При исследовании подошвенных отделов этих вен наиболее приемлемым является положение на животе со свешенными за край кушетки стопами. Хорошим дополнительным ориентиром для поиска подошвенных вен могут быть одноименные артерии. При невозможности или малой эффективности проведения компрессионного ультразвука следует прибегнуть к использованию цветового доплеровского картирования кровотока, сочетая его для повышения информативности с мануальной компрессией дистальных отделов стопы либо мышечных массивов голени. На острый тромбоз, как правило, указывает обнаружение в просвете вены гипоэхогенных (по отношению к венозной стенке) структур, полностью или частично заполняющих ее просвет (рис. 5). Это приводит к полной или частичной утрате способности вены к деформации под действием внешней компрессии. При цветовом картировании кровотока выявляется его отсутствие или пристеночный характер. Часто проведение исследования сопровождается выраженной болезненностью тканей в проекции тромбированной вены.

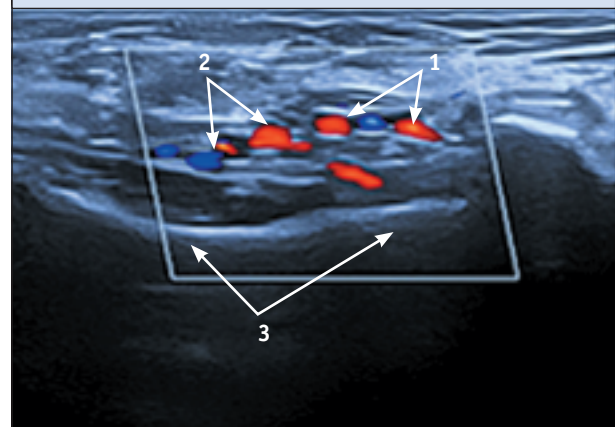
При посттромбофлебитических изменениях подошвенных вен при сканировании в В-режиме в просвете визуализируются эхогетерогенные, преимущественно гиперэхогенные включения, занимающие различную его часть (рис. 6). Внутреннее строение вены в поперечном и продольном направлениях представляет собой ячеистую структуру, ограниченную стенками; ориентация этих структур, как правило, продольная, ориентированная вдоль оси сосуда. В исключительных случаях в просвете вены могут определяться кальцинированные участки – флеболиты. При компрессии стенок вены выявляется их неполное смыкание за счет интерпозиции дополнительных тканевых образований.

При использовании цветового доплеровского картирования на фоне посттромбофлебитических изменений регистрируется многоканальный «мозаичный» кровоток (рис. 6). При компрессии проксимально расположенных отделов конечности выявляется ретроградный кровоток, что указывает на клапанную недостаточность, связанную с нарушением функционирования клапанного аппарата на фоне процессов реканализации тромботических масс.

Мы наблюдали 11 пациентов (8 женщин и 3 мужчин) с односторонним тромбозом подошвенных вен, которые обратились в нашу клинику с жалобами на болевой синдром в стопе, усиливающийся при статической

Рисунок 6. Подошвенные сосуды в тарзальном канале. Ультразвуковая сканограмма (исследование в дуплексном режиме: В-режим, цветное доплеровское картирование)

Figure 6. Plantar vessels in the tarsal tunnel. Ultrasound scanogram (duplex examination: B-mode, Doppler color flow mapping)



1 – медиальные подошвенные сосуды (В–А–В); 2 – латеральные подошвенные сосуды (В–А–В); 3 – пяточная кость.

нагрузке и ходьбе. В качестве провоцирующих факторов у 6 женщин отмечался прием препаратов женских половых гормонов в режиме менопаузальной терапии, в 2 случаях – бытовая травма стопы; у остальных пациентов конкретной возможной причины выявлено не было.

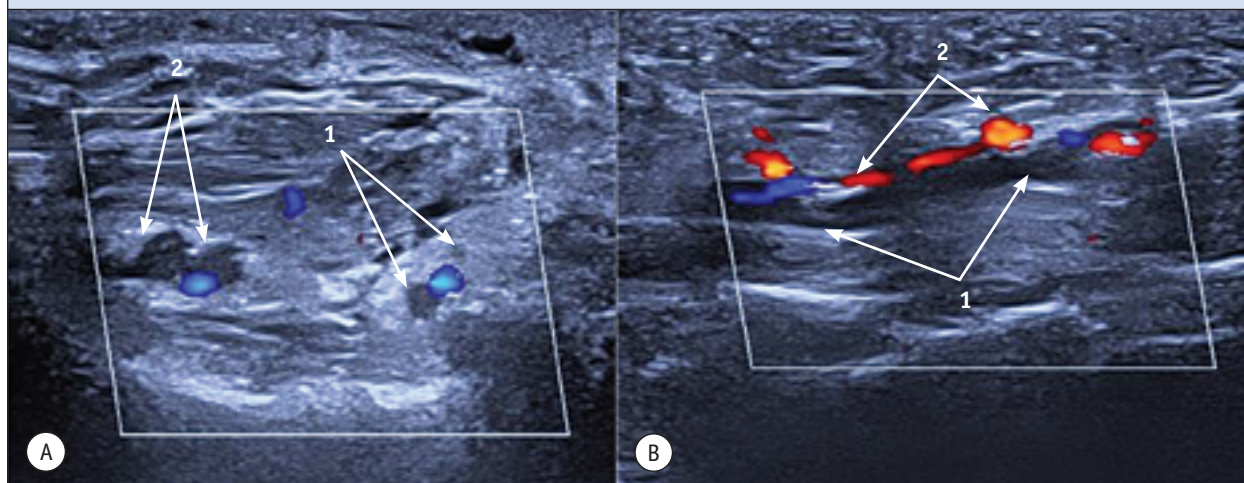
В качестве иллюстрации приводим следующий клинический случай.

КЛИНИЧЕСКИЙ СЛУЧАЙ

В клинику обратился пациент Д., 73 года, у которого на следующие сутки после активной физической нагрузки (уборка снега) на фоне использования неудобной обуви (тесной, без каких-либо минимальных ортопедических приспособлений) появились болевые ощущения умеренной интенсивности в подошвенных отделах левой стопы, ближе к пяточному бугру, усиливающиеся при ходьбе. По рекомендации хирурга поликлиники в течение недели принимал нестероидные противовоспалительные препараты (НПВС) с незначительным анальгезирующим эффектом, а в качестве местной терапии использовал гелевые лекарственные формы, также на основе НПВС. На фоне проводимого лечения отмечено незначительное уменьшение болевого синдрома в стопе, однако появились болевые ощущения умеренной интенсивности и локальная гиперемия кожных покровов в средней трети левой голени по медиальной поверхности. В связи с отсутствием эффекта от проводимого лечения пациент обратился в наше лечебное учреждение.

Рисунок 7. Тромбоз подошвенных вен у пациента Д. Ультразвуковая сканограмма (исследование в триплексном режиме: В-режим, цветное доплеровское картирование)

Figure 7. Plantar vein thrombosis in patient D. Ultrasound scanogram (triplex examination: B-mode, Doppler color flow mapping)



А – сканирование в поперечном сечении сосудов: 1 – окклюзивно тромбированные медиальные подошвенные вены; 2 – окклюзивно тромбированные латеральные подошвенные вены; В – сканирование в продольном сечении сосудов: 1 – окклюзивно тромбированная латеральная подошвенная вена; 2 – латеральная подошвенная артерия.

При общем осмотре: состояние пациента удовлетворительное, дыхание везикулярное, кашля, одышки и кровохарканья нет; пульс – 78 уд/мин, артериальное давление – 130/80 мм рт. ст., тоны сердца ритмичные. При физикальном обследовании пораженной конечности определяется незначительная пастозность мягких тканей в области медиальной лодыжки и свода стопы, ближе к его внутренним отделам, а также участок ограниченной гиперемии кожных покровов по медиальной поверхности средней трети голени в проекции большой подкожной вены. Обращает на себя внимание умеренная вальгусная деформация обоих голеностопных суставов, больше выраженная слева, и больших пальцев обеих стоп. При пальпации отмечена выраженная болезненность тканей подошвы левой стопы в проекции пяточного бугра и в области тарзального канала (ниже медиальной лодыжки), а также в области гиперемии мягких тканей голени, где также пальпируется болезненная тягистая структура в подкожной клетчатке, ориентированная в краниокаудальном направлении. Активные и пассивные движения в пораженной конечности сохранены в полном объеме.

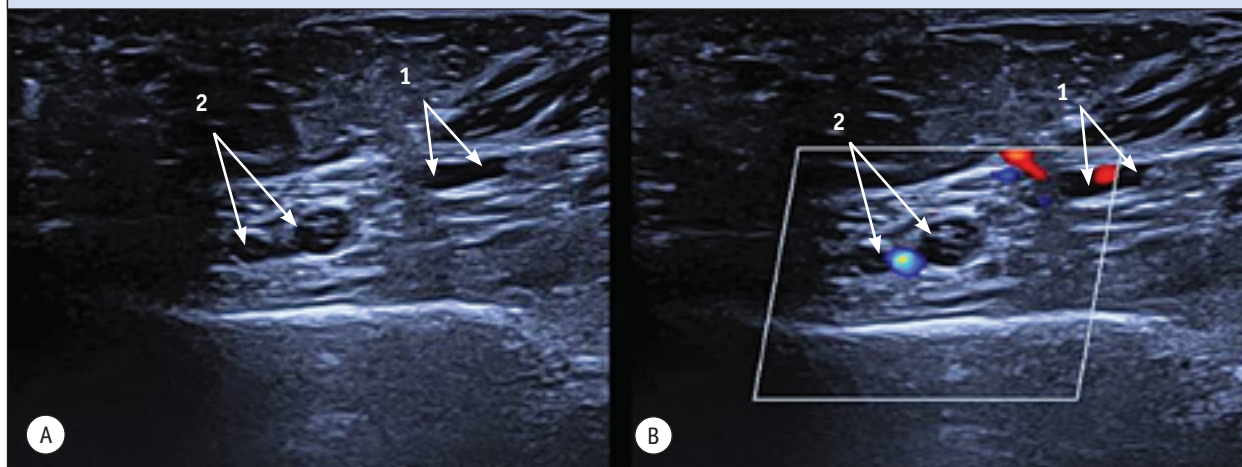
При проведении УЗИ выявлен окклюзивный тромбоз медиальных и латеральных подошвенных вен левой стопы с проксимальной границей на уровне их слияния и формирования задних большеберцовых вен в проекции удерживателя сгибателей стопы (область тарзального канала) (рис. 7).

Кроме этого, выявлен окклюзивный сегментарный тромбоз ствола большой подкожной вены в средней трети левой голени. Проподимость остальных глубоких и поверхностных вен обеих нижних конечностей, магистральных вен таза и забрюшинного пространства не нарушена. В артериях обеих конечностей на всем протяжении определяется магистральный кровоток. Изменений тканей подошвенного апоневроза, сухожильных и мышечных элементов, расположенных в зоне локализации болевых ощущений, выявлено не было.

Учитывая локализацию тромба (подошвенные вены – истоки одной из пары глубоких вен голени – задних большеберцовых вен), проведена стандартная антикоагулянтная терапия: ривароксабан по 15 мг 2 раза в сутки во время еды в течение 3 нед. с последующим переходом на однократный прием этого препарата в суточной дозе 20 мг в течение 3 мес.

С учетом выявленной ортопедической патологии и нарушения венозного кровотока в рамках комплексного подхода пациенту было также рекомендовано ношение компрессионных гольфов 2-го класса компрессии Bauerfeind VenoTrain micro (Германия) и ортопедическая коррекция стопы. Выбор данного компрессионного трикотажа у коморбидного пациента пожилого возраста был обусловлен высоким содержанием микрофибры в составе (более 50%), что обеспечивает лучшую приверженность компрессионной терапии за счет облегченного надевания и комфортности ношения трикотажа даже 2-го класса компрессии.

Рисунок 8. Посттромбофлебитические изменения подошвенных вен. Ультразвуковая сканограмма
Figure 8. Post-thrombophlebitic changes in the plantar veins. Ultrasound scanogram



А – сканирование в В-режиме: 1 – посттромбофлебитически измененные медиальные подошвенные вены; 2 – посттромбофлебитически измененные латеральные подошвенные вены; В – сканирование в триплексном режиме (В-режим, цветное доплеровское картирование): 1 – посттромбофлебитически измененные медиальные подошвенные вены; 2 – посттромбофлебитически измененные латеральные подошвенные вены.

При контрольном визите через 5 сут. пациент отметил значительное снижение интенсивности болевого синдрома в области подошвы левой нижней конечности и на медиальной поверхности голени. УЗИ вен левой нижней конечности продемонстрировало отсутствие нарастания уровня тромбоза как в подошвенных, так и в поверхностных венах. Другой патологии в системе нижней полой вены выявлено не было. Поскольку отмечена положительная динамика, терапию ривароксабаном решено продолжить по стандартной схеме.

При следующем контрольном УЗИ через 3 нед. от начала лечения был выявлен окклюзивный тромбоз с признаками начальной реканализации тромботических масс (появление отдельных локусов кровотока в их проекции при цветовом доплеровском исследовании) медиальных и латеральных подошвенных вен левой стопы. Отмечено отсутствие нарастания проксимального уровня тромбоза (область тарзального канала). Также выявлены признаки начальной реканализации окклюзивного сегментарного тромбоза ствола большой подкожной вены в средней трети левой голени. Пройодимость остальных глубоких и поверхностных вен обеих нижних конечностей, магистральных вен таза и забрюшинного пространства не нарушена. Учитывая положительную динамику течения тромботического процесса, пациенту рекомендовано продолжить назначенное лечение: прием ривароксабана в дозировке 20 мг в сутки в течение 3 мес. и компрессионная терапия обеих нижних конечностей.

Заключительный визит пациента состоялся через 3 мес. При проведении УЗИ выявлены признаки выраженной реканализации тромботических масс (освобождение просвета вены более чем на 70% с появлением многоканального кровотока) в медиальных и латеральных подошвенных венах левой нижней конечности (рис. 8). Также отмечены признаки хорошей реканализации участка ствола большой подкожной вены в средней трети левой голени. Пройодимость остальных глубоких и подкожных вен обеих нижних конечностей, магистральных вен таза и забрюшинного пространства не нарушена. Учитывая положительную динамику, пациенту рекомендовано прекращение приема ривароксабана, продолжение компрессионной терапии 2-го класса компрессии (Bauerfeind VenoTrain micro) и курсовой прием флеботоников (МОФФ).

Анализируя вышеизложенное, следует отметить, что УЗИ представляет собой доступный, удобный и простой способ проведения дифференциальной диагностики причин острого болевого синдрома в подошвенной поверхности стопы, обусловленного различными причинами, например, такой частой патологией, как плантарный фасциит. При УЗИ он выявляется как монолатеральное или билатеральное неравномерное утолщение подошвенного апоневроза, преимущественно в области его прикрепления к пяточной кости, зачастую с васкуляризацией сухожильных структур и реакцией периоста и кортикальной костной пластинки (рис. 9).

В то же время УЗИ является единственным неинвазивным методом, позволяющим выявить острый тромбоз подошвенных вен и своевременно начать антикоагулянтную, компрессионную и флеботропную терапию, направленную на профилактику более серьезных тромбозмобилических осложнений и восстановление мышечно-венозной помпы стопы как важного флебогемодинамического механизма нижней конечности. Абсолютным показанием к проведению УЗИ является острый болевой синдром в подошвенной части стопы, сохраняющийся несмотря на ортопедическую коррекцию.

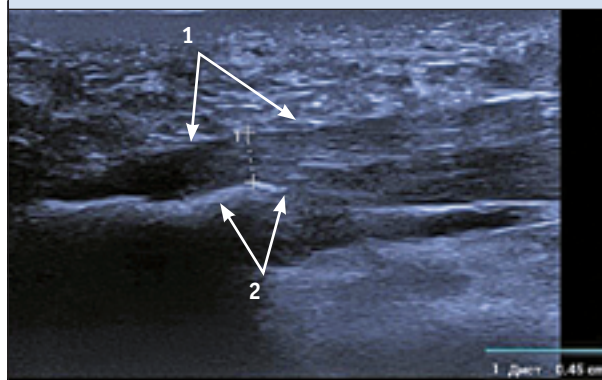
Представленный клинический пример также показателен тем, что при наличии дополнительных факторов риска (ношение тесной обуви, пожилой возраст) у пациента уже имелась ортопедическая патология стопы. На фоне измененной биомеханики шага это могло свидетельствовать о существовании субклинической редукции работы мышечно-венозных помп стопы и голени, что, возможно, явилось дополнительным фактором развития венозного тромбоза. Вместе с тем в многочисленных исследованиях уже доказана связь между ортопедической патологией стопы и хроническими заболеваниями вен, что определяет необходимость комплексного подхода к лечению данной категории коморбидных пациентов.

ЗАКЛЮЧЕНИЕ

В заключение следует отметить, что болевой синдром в стопе может быть обусловлен большим количеством патологических состояний, таких как подошвенный фиброматоз (болезнь Леддерхозе), невринома Мортона, стрессовые переломы плюсневых костей, патологические изменения сухожилий и ганглионарные (синовиальные) кисты, лечение которых относится к компетенции травматологов-ортопедов. Вместе с тем отсутствие в краткосрочной перспективе эффекта от стандартной ортопедической коррекции и терапии при сохранении или нарастании болевого синдрома в стопе диктует необходимость проведения УЗИ, которое позволяет оценить состояние сосудистого русла, а также выявить патологические изменения в связочном аппарате и мышцах стопы.

Мы предполагаем, что тромбоз подошвенных вен является достаточно частой и недооцененной патологией, оказывающей негативное влияние на венозный отток из нижних конечностей и, как правило, протекающей под

Рисунок 9. Изменения подошвенного апоневроза при плантарном фасциите. Ультразвуковая сканограмма (исследование в В-режиме)
Figure 9. Changes of the plantar aponeurosis in plantar fasciitis. Ultrasound scanogram (B-mode examination)



1 – утолщение подошвенного апоневроза в зоне энтезиса с пяточной костью; 2 – кортикальная пластинка пяточной кости с признаками деформации и формирования остеофита.

маской других болевых синдромов в стопе. Оптимальным решением этой сложной диагностической задачи является рутинное проведение УЗИ, доступного в большинстве лечебно-профилактических учреждений системы здравоохранения Российской Федерации, у пациентов с острым или подострым болевым синдромом в подошвенной части стопы, независимо от уверенности врача в его этиологии.

Кроме того, по аналогии с последствиями переломов длинных трубчатых костей и травмами крупных суставов нижних конечностей не следует исключать возможность развития посттравматического тромбоза подошвенных вен. Его связь и влияние на функцию мышечно-венозной помпы голени определяют необходимость проведения комплексного консервативного лечения, включающего полноценную антикоагулянтную терапию, лечебную компрессию и ортопедическую коррекцию стопы. Более детальная разработка регламента диагностических и лечебных мероприятий при остром тромбозе подошвенных вен будет осуществлена в ходе дальнейших исследований.

Поступила / Received 02.04.2026
Поступила после рецензирования / Revised 16.04.2026
Принята в печать / Accepted 22.04.2026

СПИСОК ЛИТЕРАТУРЫ / REFERENCES

1. Karam L, Tabet G, Nakad J, Gerard JL. Spontaneous plantar vein thrombosis: state of the art. *Phlebology*. 2013;28(8):432–437. <https://doi.org/10.1177/0268355513477087>.
2. Legrand MS, Papon X, Leftheriotis G, Saumet JL. Isolated plantar venous thrombosis: report of a case. *J Mal Vasc*. 1997;22(5):364–365. (In French) Available at: <https://pubmed.ncbi.nlm.nih.gov/9479610/>.
3. Edwards SR, Wood OD. Plantar vein thrombosis. *Phlebology*. 2021;36(1):26–31. <https://doi.org/10.1177/0268355520946620>.
4. Czihal M, Röhling J, Rademacher A, Schröttle A, Kuhlencordt P, Hoffmann U. Clinical characteristics and course of plantar vein thrombosis: a series of 22 cases. *Phlebology*. 2015;30(10):714–718. <https://doi.org/10.1177/0268355514555385>.
5. Geiger C, Rademacher A, Chappell D, Sadeghi Azandaryani M, Heyn J. Plantar vein thrombosis due to busy night duty in an intensive care unit. *Clin Appl Thromb Hemost*. 2011;17(2):232–234. <https://doi.org/10.1177/1076029609351878>.
6. Binns M, Pho RWH. Anatomy of the ‘venous foot pump’. *Injury*. 1990;19(6):443–445. [https://doi.org/10.1016/0020-1383\(88\)90144-1](https://doi.org/10.1016/0020-1383(88)90144-1).
7. Srinivasan, Kumar P, Velladuraichi, Kumar I, Sritharan. Is flat foot a preventable factor in chronic venous insufficiency. *Int J Adv Res*. 2021;9(02):1000–1003. <https://doi.org/10.21474/IJAR01/12542>.
8. White JV, Katz ML, Cisek P, Kreithen J. Venous outflow of the leg: Anatomy and physiologic mechanism of the plantar venous plexus. *J Vasc Surg*. 1996;24(5):819–824. [https://doi.org/10.1016/s0741-5214\(96\)70018-6](https://doi.org/10.1016/s0741-5214(96)70018-6).
9. Lundeen S, Lundquist K, Cornwall MW, McPoil TG. Plantar pressures during level walking compared to other ambulatory activities. *Foot Ankle Int*. 1994;15(6):324–328. <https://doi.org/10.1177/107110079401500607>.
10. Corley GJ, Broderick BJ, Nestor SM, Breen PP, Grace PA, Quondamatteo F, O’laighin G. The Anatomy and Physiology of the Venous Foot Pump. *Anat Rec*. 2010;293(3):370–378. <https://doi.org/10.1002/ar.21085>.
11. Broderick BJ, Corley GJ, Quondamatteo F, Breen PP, Serrador J, O’laighin G. Venous emptying from the foot: influences of weight bearing, toe curls, electrical stimulation, passive compression, and posture. *J Appl Physiol*. 2010;109(4):1045–1052. <https://doi.org/10.1152/jappphysiol.00231.2010>.
12. Uhl JF, Gillot C. Anatomy of the foot venous pump: physiology and influence on chronic venous disease. *Phlebology*. 2012;27(5):219–230. <https://doi.org/10.1258/phleb.2012.012b01>.
13. Ricci S, Moro L, Incalzi AR. The foot venous system: anatomy, physiology and relevance to clinical practice. *Dermatol Surg*. 2014;40(3):225–233. <https://doi.org/10.1111/dsu.12381>.
14. Ricci S. The venous system of the foot: Anatomy, physiology, and clinical aspects. *Phlebology*. 2015;22(2):64–75. Available at: https://www.researchgate.net/publication/282937509_The_venous_system_of_the_foot_Anatomy_physiology_and_clinical_aspects.
15. Gibbon W, Long G. Plantar fasciitis: US evaluation. *Radiology*. 1997;203(1):290. <https://doi.org/10.1148/radiology.203.1.9122410>.
16. Pollack AA, Wood EH. Venous pressure in the saphenous vein at the ankle in man during exercise and changes in posture. *J Appl Physiol*. 1949;1(9):649–662. <https://doi.org/10.1152/jappl.1949.1.9.649>.
17. Lejars F. Les veines de la plante du pied chez l’homme et les grands animaux. In: Brown-Séguard M (dir.). *Archives de physiologie normale et pathologique*. Paris: Masson; 1890, pp. 89–102. Available at: https://archive.org/details/BIUSante_50404x016/mode/2up.
18. Mann R, Inman VT. Phasic activity of intrinsic muscles of the foot. *J Bone Joint Surg Am*. 1964;46(3):469–481. <https://doi.org/10.2106/00004623-196446030-00001>.
19. Gardner AM, Fox RH. The venous pump of the human foot – preliminary report. *Bristol Med Chir J*. 1983;98(367):109–112. Available at: <https://pubmed.ncbi.nlm.nih.gov/articles/PMC5077034/>.

Вклад авторов:

Концепция статьи – **В.Ю. Богачев**

Написание текста – **Д.А. Чуриков**

Сбор и обработка материала – **Д.А. Чуриков, С.Г. Леонтьев, О.В. Дженина, В.Н. Лобанов**

Обзор литературы – **Д.А. Чуриков**

Анализ материала – **В.Ю. Богачев, Д.А. Чуриков**

Утверждение окончательного варианта статьи – **В.Ю. Богачев**

Contribution of authors:

Concept of the article – **Vadim Yu. Bogachev**

Text development – **Dmitry A. Churikov**

Collection and processing of material – **Dmitry A. Churikov, Stanislav G. Leontyev, Olga V. Dzhennina, Victor N. Lobanov**

Literature review – **Dmitry A. Churikov**

Material analysis – **Vadim Yu. Bogachev, Dmitry A. Churikov**

Approval of the final version of the article – **Vadim Yu. Bogachev**

Согласие пациентов на публикацию: пациент подписал информированное согласие на публикацию своих данных.

Basic patient privacy consent: patient signed informed consent regarding publishing their data.

Информация об авторах:

Чуриков Дмитрий Александрович, к.м.н., специалист ультразвуковой диагностики, Первый флебологический центр; 117447, Россия, Москва, ул. Дмитрия Ульянова, д. 31; venjalainen@mail.ru

Леонтьев Станислав Геннадьевич, д.м.н., хирург-флеболог, Первый флебологический центр; 117447, Россия, Москва, ул. Дмитрия Ульянова, д. 31; leontyevsg@bk.ru

Дженина Ольга Вадимовна, к.м.н., хирург-флеболог, Первый флебологический центр; 117447, Россия, Москва, ул. Дмитрия Ульянова, д. 31; helgelman@mail.ru

Лобанов Виктор Николаевич, хирург-флеболог, руководитель, Первый флебологический центр; 117447, Россия, Москва, ул. Дмитрия Ульянова, д. 31; lobanovic@yandex.ru

Богачев Вадим Юрьевич, д.м.н., профессор, хирург-флеболог, научный руководитель, Первый флебологический центр; 117447, Россия, Москва, ул. Дмитрия Ульянова, д. 31; профессор кафедры хирургии факультета усовершенствования врачей, руководитель курса амбулаторной и эстетической флебологии, Московский областной научно-исследовательский клинический институт имени М.Ф. Владимирского; 129110, Россия, г. Москва, ул. Щепкина, д. 61/2, корп. 1; vadim.bogachev63@gmail.com

Information about the authors:

Dmitry A. Churikov, Cand. Sci. (Med.), Ultrasound Diagnostic Specialist, First Phlebological Center; 31, Dmitry Ulyanov St., Moscow, 117447, Russia; venjalainen@mail.ru

Stanislav G. Leontyev, Dr. Sci. (Med.), Phlebologist Surgeon, First Phlebological Center; 31, Dmitry Ulyanov St., Moscow, 117447, Russia; leontyevsg@bk.ru

Olga V. Dzhénina, Cand. Sci. (Med.), Phlebologist Surgeon, First Phlebological Center; 31, Dmitry Ulyanov St., Moscow, 117447, Russia; helgelman@mail.ru

Victor N. Lobanov, Phlebologist Surgeon, Head, First Phlebological Center; 31, Dmitry Ulyanov St., Moscow, 117447, Russia; lobanovic@yandex.ru

Vadim Yu. Bogachev, Dr. Sci. (Med.), Professor, Phlebologist Surgeon, Scientific Supervisor, First Phlebological Center; 31, Dmitry Ulyanov St., Moscow, 117447, Russia; Professor of the Department of Surgery at the Faculty of Advanced Medical Training, Head of the Outpatient and Aesthetic Phlebology Course, Moscow Regional Research and Clinical Institute (MONIKI); 61/2, Bldg. 1, Schepkin St., Moscow, 129110, Russia; vadim.bogachev63@gmail.com