

Оригинальная статья/Original article

Опыт лечения патологии молочной железы в амбулаторно-поликлинической практике

М.Ю. Мяснянкин^{1✉}, ORCID: 0000-0003-3085-7569, e-mail: onco1ogmisha@gmailВ.В. Анисимов², e-mail: anisimov.doctor@gmail.com¹ Медицинский центр «Медика»; 194767, Россия, Санкт-Петербург, ул. Бадаева, д. 6² Национальный медицинский исследовательский центр онкологии им. Н.Н. Петрова; 197758, Россия, Санкт-Петербург, пос. Песочный, ул. Ленинградская, д. 68

Резюме

Введение. По данным эпидемиологических исследований, такое заболевание молочных желез, как фиброзно-кистозная мастопатия, занимает ведущее место в структуре предопухолевых заболеваний у женщин. Патологическая клеточная пролиферация – общее начальное звено патогенеза и мастопатии, и рака молочной железы. Пациенты с фиброзно-кистозной мастопатией жалуются на боли без связи с менструальным циклом в области молочных желез, на отечность ткани молочных желез, выделения из сосков. Важной проблемой является эффективное лечение мастита и лактостаза, во время которого и после сохранялась возможность для грудного вскармливания. Мастит является грозным осложнением послеродового периода и основной причиной прекращения лактации. В течение длительного времени всем больным инфекционным маститом выполнялось хирургическое вмешательство в области инфицирования с последующим дренированием. Как правило, с назначением антибактериальных препаратов широкого спектра действия. Нередко на фоне такого стресса для организма угасает способность к грудному вскармливанию. Своевременная диагностика и адекватная терапия мастита и лактостаза способствуют сохранению грудного вскармливания и улучшению здоровья матери и ребенка. Лечение мастита и лактостаза, фиброзно-кистозной мастопатии представляет собой сложную проблему современной маммологии.

Цель. В данной работе приводится патогенетический подход к лечению фиброзно-кистозной мастопатии с позиций доказательной медицины посредством микроинвазивного прогестерона. С целью избежания хирургического вмешательства на молочных железах и сохранения максимально возможного периода времени грудного вскармливания нами изучена и предложена методика мини-инвазивного и доказательного подхода к лечению и профилактике мастита и лактостаза с помощью препарата, содержащего штамм *L. Fermentum CECT5716*.

Материалы и методы. 13 больных с симптомами мастита были включены в исследование. У всех обратившихся пациенток основной жалобой был застой молока – лактостаз (100%). По данным УЗИ молочных желез у большинства больных диагностирован инфильтративный мастит – 8 (61,5%), серозный мастит – у 4 (30,7%). Только у одной пациентки был выявлен гнойный мастит (7,7%). После назначения лечения мастита и лактостаза через 21 день клинико-лучевая картина молочных желез в 10 случаях (77%) без патологии, у трех женщин выявлена дуктэктазия, что является физиологической нормой при грудном вскармливании. У всех кормящих женщин восстановилась нормальная лактация без симптомов лактостаза. Практически все пациентки по ВАШБ не отметили превышения боли выше 1 балла (средний равнялся $1 \pm 0,7$). В большинстве случаев цитограмма пунктата соответствовала острому воспалению и гнойному воспалению: 7 (53,9%) и 6 (46,1%). Результаты посева на бактериологическое исследование: *Staphylococcus aureus* – 11 (84,6%). У трех больных – смешанная микрофлора, *Staphylococcus aureus/Staphylococcus epidermidis* и *Staphylococcus aureus/Staphylococcus saprophyticus* – 2 (15,3%) и 1 (7,7%) соответственно. У одной больной выявлен *Enterococcus faecalis*. Эти данные повлияли на выбор терапии. Всем пациенткам назначалась терапия препаратом, содержащим штамм *L. Fermentum CECT5716* по одной капсуле в день в течение 28 дней, с последующей оценкой лечебного эффекта на 10, 21-е сутки.

Результаты. После лечения, на 10-й день контрольного осмотра, у всех пациенток цитограмма галактореи – без морфологических признаков воспаления. По данным бактериологического исследования посевов выявлена полная элиминация патогенной микрофлоры в большинстве случаев – 8 (61,5%), у 5 пациенток в посевах молока значились титры менее 10^4 КОЕ/мл, что являлось показателем нормы. Приведены клинические примеры лечения.

Выводы. Приведенный наш опыт лечения таких пациентов препаратом, содержащим штамм *L. Fermentum CECT5716*, может с успехом заменить стандарт медицинской помощи в лечении мастита и лактостаза. Однако при высокой бактериальной нагрузке и смешанной микрофлоре может быть использована комбинация с антибиотикотерапией. Во всех случаях (100%) на 10-е сутки после начала терапии все симптомы и клинико-лучевые признаки лактостаза и мастита были излечены.

Ключевые слова: мастит, фиброзно-кистозная мастопатия, *L. Fermentum Lc40*, микроинвазивный прогестерон

Для цитирования: Мяснянкин М.Ю., Анисимов В.В. Опыт лечения патологии молочной железы в амбулаторно-поликлинической практике. *Стационарозамещающие технологии: Амбулаторная хирургия.* 2020;(1–2):95–102. doi: 10.21518/1995-1477-2020-1-2-95-102.

Конфликт интересов: авторы заявляют об отсутствии конфликта интересов.

Experience in treating breast pathology in outpatient practice

Mikhail Yu. Myasnyankin^{1✉}, ORCID: 0000-0003-3085-7569, e-mail: onco1ogmisha@gmail.com
Valentin V. Anisimov², e-mail: anisimov.doctor@gmail.com

¹ Medica; 6, Badaev St., St. Petersburg, 194767, Russia

² N.N. Petrov National Medical Research Center of Oncology; 68, Leningradskaya St., Pesochny, St. Petersburg, 197758, Russia

Abstract:

Introduction. According to epidemiological researches, such mammary gland disease as fibrocystic breast disease takes the leading place in the structure of pre-tumor diseases in women. Pathological cell proliferation is the common starting point for pathogenesis of both mastopathy and breast cancer. Patients with fibrocystic breast disease complain of pain unrelated to the menstrual cycle in the area of the mammary glands, swelling of breast tissue, nipple discharge. An important problem is the effective treatment of mastitis and lactostasis, during and after which the possibility of breastfeeding was maintained. Mastitis is a formidable complication of the postpartum period and the cause of lactation failure. For a long time, all patients with infectious mastitis underwent surgical treatment of the area of infection with subsequent drainage. As a rule, with the prescription of broad spectrum antibiotic drugs. Often, against the background of such stress for the body the ability to breastfeed dies down. Timely diagnosis and adequate treatment of mastitis and lactostasis help to preserve breastfeeding and improve the health of mother and child. Treatment of mastitis and lactostasis, fibrocystic breast disease is a complex problem of modern mammology.

Aim. This paper presents a pathogenetic approach to the treatment of fibrocystic breast disease from the point of view of evidence-based medicine using micronized progesterone. In order to avoid surgical interventions on the mammary glands and to preserve the maximum possible period of breastfeeding, we studied and proposed the method of mini-invasive and evidence-based approach to the treatment and prophylaxis of mastitis and lactostasis using a drug containing the strain *L. Fermentum CECT5716*.

Materials and methods. 13 patients with mastitis symptoms were included in the study. The main complaint of all patients who applied was lactostasis (100%). According to breast ultrasound, most patients were diagnosed with infiltrative mastitis – 8 (61.5%), serous mastitis – 4 (30.7%). Only one patient was diagnosed with purulent mastitis (7.7%). After prescription of treatment for mastitis and lactostasis after 21 days of clinical and radiological mammary gland image in 10 cases (77%) without pathology, duct ectasia was found in three women, which is the physiological norm in breastfeeding. All breastfeeding women have recovered normal lactation without symptoms of lactostasis. Almost all patients according to pain VAS noted not exceeding 1 point (mean was 1 ± 0.7). In most cases, the punctate cytogram corresponded to acute inflammation and purulent inflammation, 7 (53.9%) and 6 (46.1%). Results of a bacteriological study: *Staphylococcus aureus* – 11 (84.6%). Three patients had mixed microflora, *Staphylococcus aureus/Staphylococcus epidermidis* and *Staphylococcus aureus/Staphylococcus saprophyticus*, 2 (15.3%) and 1 (7.7%), respectively. One patient was diagnosed with *Enterococcus faecalis*. These data affected the choice of therapy. All patients were prescribed therapy with a drug containing the strain of *L. Fermentum CECT5716* one capsule per day for 28 days, with subsequent assessment of the therapeutic effect on the 10th, 21st days.

Results. After treatment on the 10th day of control examination all the patients had galactorrhoea cytogram without morphological signs of inflammation. According to the data of the bacteriological study of cultures, complete elimination of pathogenic microflora was revealed in most cases – 8 (61.5%), in 5 patients there were titers of less than 104 CFU/ml, which was the norm indicator. Clinical examples of treatment are given.

Conclusions. Our experience in treating such patients with a drug containing the strain *L. Fermentum CECT5716* can successfully replace the standard of medical care for the treatment of mastitis and lactostasis. However, a combination with antibiotic therapy can be used for high bacterial load and mixed microflora. In all cases (100%) on the 10th day after the start of therapy all symptoms and clinical and radiological signs of lactostasis and mastitis were cured.

Keywords: mastitis, fibrocystic breast disease, *L. Fermentum Lc40*, micronized progesterone

For citation: Myasnyankin M.Yu., Anisimov V.V. Experience of treatment of breast pathology in outpatient polyclinic practice. *Statsionarozameshchayushchiye tekhnologii. Ambulatornaya khirurgiya. = Hospital-replacing technologies. Ambulatory surgery.* 2020;(1–2):95–102. (In Russ.) doi: 10.21518/1995-1477-2020-1-2-95-102.

Conflict of interest: the authors declare that there is no conflict of interest.

ВВЕДЕНИЕ

Больные доброкачественными пролиферативными заболеваниями молочных желез относятся к группе высокого риска развития злокачественных новообразований [1–3]. Любая гормональная терапия или операция не по показаниям у таких пациентов могут

являться независимыми потенциальными факторами риска [1, 2]. По данным эпидемиологического анализа, такое заболевание молочных желез, как фиброзно-кистозная мастопатия (ФКМ), занимает ведущее место в структуре предопухолевых заболеваний у женщин. Другой важной проблемой является эффективное

лечение мастита и лактостаза, во время которого и после сохранялась возможность для грудного вскармливания (ГВ) [4–6]. Всемирная организация здравоохранения (ВОЗ) рекомендует ГВ не менее 6 месяцев в связи с тем, что грудное молоко обеспечивает ребенка всеми питательными веществами и элементами, необходимыми для нормального развития и роста [7]. В первые недели лактации женщины могут особенно часто сталкиваться с рядом проблем, таких как боль в молочных железах и сосках, трещины сосков. Эти проблемы затрудняют кормление и в некоторых случаях приводят к прекращению грудного вскармливания. Мастит является грозным осложнением послеродового периода и основной причиной прекращения лактации. В течение длительного времени всем больным инфекционным маститом выполнялось вскрытие области инфицирования с последующим дренированием [5]. Как правило, назначается антибиотикотерапия препаратами широкого спектра действия [8, 9]. Нередко на фоне такого стресса для организма угасает способность к ГВ. Консультирование и поддержка матерей, профилактика лактостаза, трещин сосков и обучение техникам правильного прикладывания ребенка приводят к снижению осложнений лактации. Своевременная диагностика и адекватная терапия мастита и лактостаза способствуют сохранению грудного вскармливания и улучшению здоровья матери и ребенка. Лечение мастита и лактостаза, фиброзно-кистозной мастопатии представляет собой сложную проблему современной маммологии [10–13].

ЦЕЛЬ

С целью избежания хирургического вмешательства на молочных железах и сохранения максимально возможного периода времени ГВ, снижения рисков рецидива мастита и лактостаза нами изучена и предложена методика мини-инвазивного и доказательного подхода к лечению и профилактике мастита и лактостаза. По данным зарубежной литературы, штаммы лактобацилл из грудного молока (*L. Fermentum CECT5716*) могут быть использованы в лечении мастита в качестве пробиотических препаратов в связи с безопасностью, противоинфекционными, противовоспалительными и иммуномодулирующими свойствами [14–17]. В настоящей научно-практической статье представлен наш опыт с клиническими наблюдениями пациентов, которым ранее могла быть назначена только операция и антибиотикотерапия. Без должной профилактики мастита и лактостаза невозможно снизить риск прекращения ГВ, рецидивов воспалительных заболеваний молочной железы [2, 18, 19]. Приведенный

опыт терапии доброкачественной патологии молочной железы открывает новые возможности для специалистов амбулаторно-поликлинического звена здравоохранения [20, 21].

МАТЕРИАЛЫ И МЕТОДЫ

Дизайн исследования представлял собой включение пациентов для лечения мастита и лактостаза.

В общей сложности 13 больных с симптомами мастита были включены в исследование (*табл. 1*).

У всех обратившихся пациенток основной жалобой был застой молока – лактостаз (100%). По данным УЗИ молочных желез у большинства больных диагностирован инфильтративный мастит – 8 (61,5%), серозный мастит – у 4 (30,7%). Только у одной пациентки был выявлен гнойный мастит (7,7%). Чаше болевой синдром по шкале ВАШБ был выражен 8 баллами (46,1%), практически имел максимальный уровень у 4 женщин – 9 баллов (30,7%). Средние показатели ВАШБ составили $8 \pm 0,2$ балла. После назначения лечения мастита и лактостаза через 21 день клинико-лучевая картина молочных желез в 10 случаях (77%) – без патологии, у трех женщин выявлена дуктэктазия, что является физиологической нормой при грудном вскармливании. У всех кормящих женщин восстановилась нормальная лактация без симптомов лактостаза. Практически все пациентки по ВАШБ не отметили превышения боли выше 1 балла (средний равнялся $1 \pm 0,7$).

Из *табл. 2* видно, что наиболее часто цитогарма пунктата соответствовала острому воспалению и гнойному воспалению: 7 (53,9%) и 6 (46,1%). Результатом посева на бактериологическое исследование в подавляющем числе случаев был *Staphylococcus aureus* – 11 (84,6%). У трех больных выявлена смешанная микрофлора, *Staphylococcus aureus/Staphylococcus epidermidis* и *Staphylococcus aureus/Staphylococcus saprophyticus* – 2 (15,3%) и 1 (7,7%) соответственно. У одной больной при бактериологическом исследовании выявлен *Enterococcus faecalis*. Эти данные не могли повлиять на выбор терапии. Всем пациенткам назначалась терапия препаратом, содержащим штамм *L. Fermentum CECT5716* по одной капсуле в день в течение 28 дней, с последующей оценкой лечебного эффекта на 10, 21-е сутки [22, 23]. Но пациентам, учитывая высокую бактериальную нагрузку смешанной микрофлоры (*табл. 2*), к терапии мастита и лактостаза добавлялась антибиотикотерапия амоксициллином в таблетированной форме в дозировке 500 мг два раза в день в течение 7 дней (таких случаев 3). Пациентке с *Enterococcus faecalis*, с учетом того что важной особенностью рода энтерококков

ТАБЛИЦА 1. Клинико-лучевая характеристика
TABLE 1. Clinical and radiological characteristics

Пациенты	До лечения			После лечения на 21-й день		
	УЗИ	Баллы ВАШБ	Симптомы	УЗИ	Баллы ВАШБ	Симптомы
1	ИМ	7	Л	Д	1	Н
2	ИМ	6	Л	БП	2	Н
3	СМ	8	Л	Д	0	Н
4	СМ	7	Л	БП	2	Н
5	ИМ	8	Л	БП	1	Н
6	ГМ	9	Л	Д	0	Н
7	ИМ	9	Л	БП	0	Н
8	СМ	8	Л	БП	1	Н
9	ИМ	9	Л	БП	2	Н
10	ИМ	8	Л	БП	1	Н
11	СМ	8	Л	БП	1	Н
12	ИМ	9	Л	БП	2	Н
13	ИМ	8	Л	БП	1	Н

СМ – серозный мастит; ИМ – инфильтративный мастит; ГМ – гнойный мастит; Л – лактастаз; Н – нормальное ГВ; Д – дуктэктазия; БП – без патологии.

ТАБЛИЦА 2. Характеристика и посев на бактериологическое исследование пунктата/выделений
TABLE 2. Characteristics and bacteriological culture analysis of the punctate/discharge

Пациенты	До лечения			После лечения на 10-й день		
	Цитограмма	Бактериологическое исследование, титр	Цитограмма	Бактериологическое исследование	Баллы ВАШБ	Симптомы
1	ОВ	SA титр 10 ⁶ КОЕ/мл	Г	N	1	Н
2	ОВ	SA титр 10 ⁵ КОЕ/мл	Г	0	2	Н
3	ГВ	SS титр 10 ⁶ КОЕ/мл	Г	0	0	Н
4	ОВ	SA, SE 10 ⁵ КОЕ/мл	Г	N	2	Н
5	ГВ	SA титр 10 ⁶ КОЕ/мл	Г	0	1	Н
6	ГВ	EF титр 10 ⁶ КОЕ/мл	Г	0	0	Н
7	ОВ	SA титр 10 ⁵ КОЕ/мл	Г	0	0	Н
8	ОВ	SA титр 10 ⁵ КОЕ/мл	Г	0	1	Н
9	ОВ	SA титр 10 ⁶ КОЕ/мл	Г	0	2	Н
10	ГВ	SA, SE 10 ⁶ КОЕ/мл	Г	N	1	Н
11	ОВ	SA, SS 10 ⁶ КОЕ/мл	Г	0	1	Н
12	ГВ	SA титр 10 ⁶ КОЕ/мл	Г	N	2	Н
13	ГВ	SA титр 10 ⁶ КОЕ/мл	Г	N	1	Н

ОВ – острое воспаление; ГВ – гнойное воспаление; Г – галакторея; SA – *Staphylococcus aureus*; SE – *Staphylococcus epidermidis*; SS – *Staphylococcus saprophyticus*; EF – *Enterococcus faecalis*; N – нормальные показатели условно-патогенной микрофлоры; 0 – роста микрофлоры нет.

является их высокий уровень эндемической антибиотикорезистентности, а некоторые энтерококки имеют внутренние механизмы устойчивости к бета-лактамым антибиотикам (пенициллины и цефалоспорины),

назначена комбинированная терапия (помимо пробиотика на основе штамма *L. Fermentum CECT5716*), трехкратное инфузионное введение ванкомицина, антибиотика из группы трициклических

гликопептидов [28, 29]. Таким образом, всем больным проводилась консервативная терапия, исключая хирургическую тактику лечения мастита. Преимущественным видом была терапия пробиотическим препаратом на основе штамма *L. Fermentum CECT5716* (13 (100%) случаев), значительно реже требовалось комбинированное с антибиотикотерапией лечение (4 (39,7%) случая).

РЕЗУЛЬТАТЫ

После лечения, на 10-й день контрольного осмотра, у всех пациенток цитограмма галактореи – без морфологических признаков воспаления. По данным бактериологического исследования посевов выявлена полная элиминация патогенной микрофлоры в большинстве случаев – 8 (61,5%), у 5 пациенток в посевах молока значились титры менее 10^4 КОЕ/мл, что являлось показателем нормы. Наиболее интересные случаи приводим в виде клинических наблюдений.

Пациентка С., 27 лет, обратилась на прием с жалобами, которые были в течение 3 дней: боль в области левой молочной железы, участок покраснения и уплотнения в области наружных квадрантов, повышение температуры до $37,7$ °С, трещина левого соска, эпизоды озноба, потливость ночью. Первородящая, лактация 15 дней, ГВ с 1-го дня. В анамнезе лечение антибиотиками пневмонии за 6 месяцев до беременности. При выполнении УЗИ молочных желез выявлена картина гнойного мастита (9 баллов по ВАШБ) (рис. 1, 2).

По данным ВАШБ больная имела болевой синдром на 9 баллов (рис. 2).

Первым этапом была выполнена пункционная аспирация области уплотнения. Результат морфологического исследования: в полученном материале обнаружено большое количество лейкоцитов с преобладанием нейтрофилов. Присутствуют макрофаги, эозинофилы, небольшое количество лимфоцитов, эритроциты, нити фибрина. Флора обильная кокковая. Выражена фагоцитарная активность лейкоцитов. Цитограмма: острого воспаления. Результаты посева на флору: *Staphylococcus aureus* 10^6 КОЕ/мл. Данное состояние диагностируется как «Лактостаз в области левой молочной железы. Гнойная форма мастита». Данной пациентке назначается лечение: монотерапия препаратом на основе штамма *L. Fermentum CECT5716* (3×10^9 КОЕ *L. Fermentum Lc40*) по 1 капсуле в течение 21 дня. Массаж-сцеживание левой и правой молочной железы. Через 10 дней оценивался промежуточный лечебный эффект. По данным УЗИ молочных желез и ВАШБ явная положительная динамика (рис. 3, 4).

РИСУНОК 1. Пациентка С. ЭХО-картина гнойного мастита
FIGURE 1. Patient C. Echo image of purulent mastitis

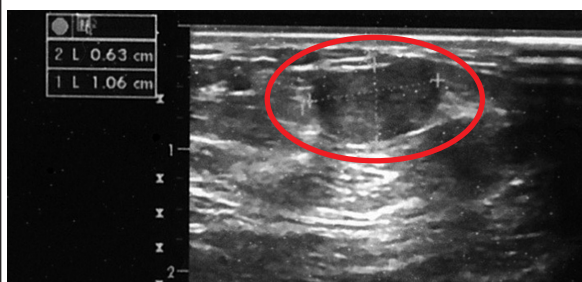


РИСУНОК 2. Пациентка С. ВАШБ 9 баллов
FIGURE 2. Patient C. Pain VAS 9 points

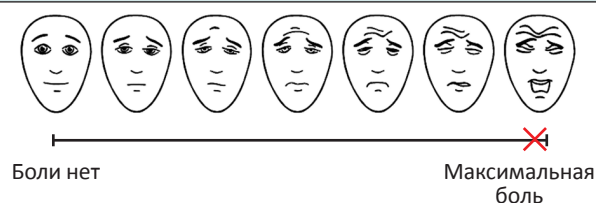


РИСУНОК 3. Пациентка С. ЭХО-картина дуктэктазии
FIGURE 3. Patient C. Echo-picture ductoectasia

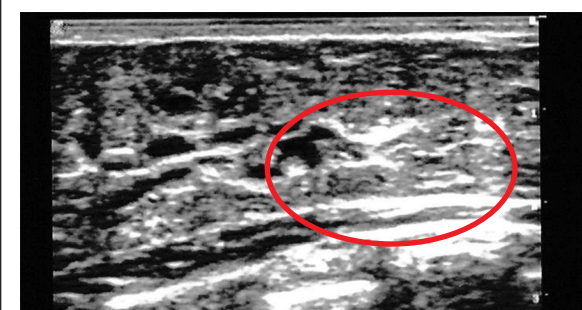
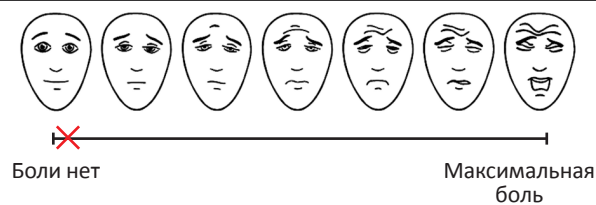


РИСУНОК 4. Пациентка С. ВАШБ 0 баллов
FIGURE 4. Patient C. Pain VAS 0 points



При проведении цитологического исследования в полученном материале на фоне белково-жирового субстрата обнаружены макрофаги по типу «молозивных телец». Заключение: цитограмма галактореи.

РИСУНОК 5. Пациентка К. ЭХО-картина инфильтративного мастита
FIGURE 5. Patient K. Echo picture of infiltrative mastitis

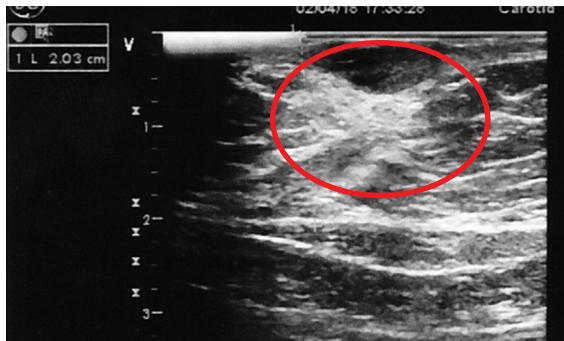


РИСУНОК 6. Пациентка К. ВАШБ 8 баллов
FIGURE 6. Patient K. Pain VAS 8 points

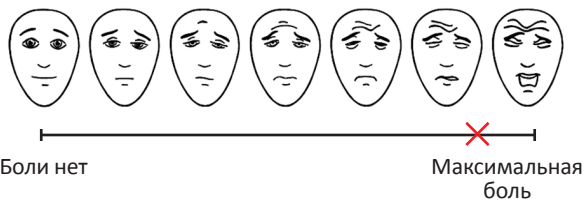


РИСУНОК 7. Пациентка К. ЭХО-картина без патологии
FIGURE 7. Patient C. Echo picture without pathology

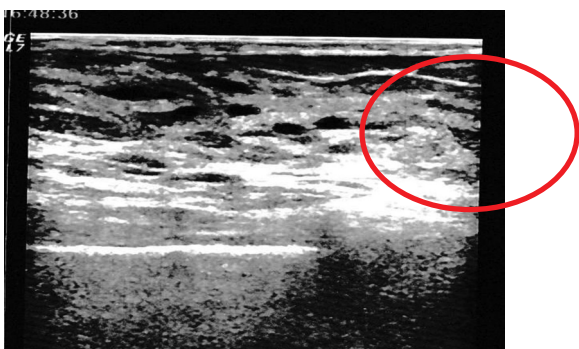
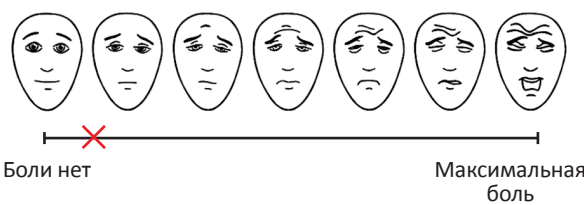


РИСУНОК 8. Пациентка К. ВАШБ 1 балл
FIGURE 8. Patient K. Pain VAS 1 point



Результаты посева на флору: *Staphylococcus aureus* 10^2 КОЕ/мл/мл, свидетельствуют на нормальные значения микрофлоры молока. Все симптомы и жалобы нивелировались.

КЛИНИЧЕСКИЕ ПРИМЕРЫ ЛЕЧЕНИЯ

Пациентка К., 35 лет, отметила в течение одного дня боли в области правой молочной железы, участок покраснения и уплотнения в субареолярной и в ретроареолярной области, повышение температуры до $37,0\text{ }^\circ\text{C}$, переохлаждение за 1 день до симптомов. Первородящая, лактация 1 месяц, ГВ с 3-го дня. При ультразвуковом исследовании молочных желез выявлялся участок инфильтративного мастита в области правой молочной железы (рис. 5). Болевой синдром по ВАШБ оценивала в 8 баллов (рис. 6).

При морфологическом исследовании пунктата, полученного при пункционной аспирации области уплотнения, в полученном материале обнаружено скопление лейкоцитов (преимущественно нейтрофилов). Флора смешанная, в умеренном количестве. Выражена фагоцитарная активность лейкоцитов. Цитограмма: острого воспаления. Результаты бактериологического исследования: *Staphylococcus aureus* 10^6 КОЕ/мл, *Staphylococcus epidermidis* 10^6 КОЕ/мл. Поставлен диагноз лактостаза в области правой молочной железы (инфильтративная форма мастита). В связи со смешанной микрофлорой и высокой бактериальной нагрузкой назначено следующее комбинированное лечение: Амоксиклав 625 мг по 1 табл. x 2 раза в день в течение 7 дней, препарат на основе штамма *L. Fermentum CECT5716* (3×10^9 КОЕ *L. Fermentum LC40*) на 4-й день – по 1 капсуле каждые 8 часов до ремиссии мастита, затем по 1 капсуле в течение 24 дней. На контрольном осмотре через 10 дней пациентка не ощущала вышеописанные жалобы, отметила нормализацию лактации.

Как видно из рис. 7 и 8, ЭХО-картина молочных желез без патологии, по ВАШБ отмечался умеренный дискомфорт на 1 балл, который пациентка связывала с лактацией. Данные цитограммы: в полученном материале на фоне белково-жирового субстрата обнаружены макрофаги по типу «молозивных телец». Заключение: цитограмма галактореи. При оценке результатов посева на флору выявлена полная элиминация *Staphylococcus aureus*, а *Staphylococcus epidermidis* в титре 10^2 КОЕ/мл. Последующий прием препарата, содержащего штамм *L. Fermentum CECT5716*, необходим для профилактики рецидива лактостаза и мастита.

ВЫВОДЫ

Хирургический подход к лечению мастита долгое время оставался наиболее эффективным. Однако,

поскольку такие вмешательства нередко приводят к долгим перевязкам, осложнениям после хирургического вмешательства, нарушению лактации и отказу от грудного вскармливания, требовалось современное решение этих проблем с позиций доказательной медицины. Приведенный наш опыт лечения таких пациентов препаратом, содержащим штамм *L. Fermentum CECT5716*, может с успехом заменить стандарт медицинской помощи в лечении мастита и лактостаза. Необходимо учитывать, что при высокой бактериальной нагрузке и смешанной микрофлоре может быть использована комбинация с антибиотикотерапией. С целью избежания хирургического вмешательства на молочных железах и сохранения максимально возможного периода времени ГВ, снижения рисков рецидива воспалительных заболеваний молочной железы, исключения назначения антибиотикотерапии по показаниям нами изучена и предложена методика мини-инвазивного и доказательного подхода к лечению и профилактике мастита и лактостаза. Все это стало возможным благодаря мини-инвазивной

пункционной аспирации под УЗ-навигацией области мастита с последующим посевом на бактериологическое исследование пунктата и использование препарата, содержащего *L. Fermentum CECT5716*, зарегистрированного с показаниями для профилактики и лечения инфекционного мастита, а также лактостаза у кормящих женщин. Применение при остром мастите способствует уменьшению частоты рецидивов мастита. Может использоваться с целью восстановления микрофлоры молочной железы (в том числе после применения антибиотиков), предотвращая повторное возникновение заболевания. Во всех случаях (100%) на 10-е сутки после начала терапии все симптомы и клинико-лучевые признаки лактостаза и мастита были излечены. Все это избавляет пациентов от ненужных обширных первичных и повторных операций, последствия которых связаны с восстановительным периодом и рубцами на коже.

Поступила/Received 15.03.2020

Поступила после рецензирования/Revised 25.03.2020

Принята в печать/Accepted 05.04.2020

СПИСОК ЛИТЕРАТУРЫ/REFERENCES

- Dyrstad S.W., Yan Y., Fowler A.M., Colditz G.A. Breast cancer risk associated with benign breast disease: systematic review and meta-analysis. *Breast Cancer Res Treat.* 2015;149(3):569–575. doi: 10.1007/s10549-014-3254-6.
- Летягин В.П. Мастопатия. *PMЖ.* 2000;8(11):23–31. Letyagin V.P. Mastopathy. *RMZH = RMJ.* 2000;8(11):23–31. (In Russ).
- Plu-Bureau G., Lê M.G., Thalabard J.C. et al. Percutaneous progesterone use and risk of breast cancer: results from a French cohort study of premenopausal women with benign breast disease. *Cancer Detect Prev.* 1999;23(4):290–296. doi: 10.1046/j.1525-1500.1999.99032.x.
- Bellu R., Condo M. Breastfeeding promotion: evidence and problems. *Pediatr Med Chir.* 2017;39(2):156. doi: 10.4081/pmc.2017.156.
- Contreras G.A., Rodriguez J.M. Mastitis: Comparative etiology and epidemiology. *J Mammary Gland Biol Neoplasia.* 2011;16:339–356. doi: 10.1007/s10911-011-9234-0.
- Karacam Z., Sağlık M. Breastfeeding problems and interventions performed on problems: systematic review based on studies made in Turkey. *Turk Pediatri Ars.* 2018;53(3):134–148. doi: 10.5152/TurkPediatriArs.2018.6350.
- World Health Organization. Postnatal care for mothers and newborns: Highlights from the World Health Organization 2013 Guidelines. [Accessed on: 01 Ekim 2016]. Available at: http://www.who.int/maternal_child_adolescent/
- Серов В.Н., Сухих Г.Т., Прилепская В.Н., Радзинский В.Е. (ред.). *Руководство по амбулаторно-поликлинической помощи в акушерстве и гинекологии.* 3-е изд., перераб. и доп. М.: ГЭОТАР-Медиа; 2016. 1136 с. Serov V.N., Sukhikh G.T., Prilepskaya V.N., Radzinsky V.E. (ed.). *Guidelines for outpatient care in obstetrics and gynecology.* 3rd ed., revised and enlarged. Moscow: GEOTAR-Media; 2016. 1136 p. (In Russ).
- Яковлев Я.Я., Манеров Ф.К. Оценка факторов риска лактостаза и лактационного мастита. *Сибирское медицинское обозрение.* 2015;(1):67–72. Режим доступа: https://smr.krasgmu.ru/journal/1051_13.pdf.
- Yakovlev Y.Ya., Manerov F.K. Assessment of factors of lactostasis and lactational mastitis risk. *Sibirskoe meditsinskoe obozrenie = Siberian medical review.* 2015;(1):67–72. (In Russ). Available at: https://smr.krasgmu.ru/journal/1051_13.pdf.
- Jimenez E., Fernandez L., Maldonado A. et al. Oral administration of *Lactobacillus* strains isolated from breast milk as an alternative for the treatment of infectious mastitis during lactation. *Appl Environ Microbiol.* 2008;74(15):4650–4655. doi: 10.1128/AEM.02599-07.
- Delgado S., Arroyo R., Jimenez E. et al. Staphylococcus epidermidis strains isolated from breast milk of women suffering infectious mastitis: Potential virulence traits and resistance to antibiotics. *BMC Microbiol.* 2009;9:82. doi: 10.1186/1471-2180-9-82.
- Branch-Elliman W., Golen T.H., Gold H.S. et al. Risk factors for *Staphylococcus aureus* postpartum breast abscess. *Clin Infect Dis.* 2012;54(1):71–77. doi: 10.1093/cid/cir751.
- Lumbiganon P., Martis R., Laopaiboon M. et al. Antenatal breastfeeding education for increasing breastfeeding duration. *Cochrane Database Syst Rev.* 2016;(12):CD006425. doi: 10.1002/14651858.CD006425.pub2.
- McFadden A., Gavine A., Renfrew M.J. et al. Support for healthy breastfeeding mothers with healthy term babies (Review). *Cochrane Database Syst Rev.* 2017;(2):CD001141. doi: 10.1002/14651858.CD001141.pub5.
- Mediano P., Fernandez L., Rodriguez J.M. et al. Case-control study of risk factors for infectious mastitis in Spanish breastfeeding women. *BMC Pregnancy Childbirth.* 2014;14:195. doi: 10.1186/1471-2393-14-195.
- Martin R., Langa S., Reviriego C. et al. Human milk is a source of lactic acid bacteria for the infant gut. *J Pediatr.* 2003;143(6):754–758. doi: 10.1016/j.jpeds.2003.09.028.
- Martin R., Olivares M., Marin M.L. et al. Probiotic potential of 3 lactobacilli strains isolated from human breast milk. *J Hum Lact.* 2005;21(1):8–17. doi: 10.1177/0890334404272393.
- Fernandez L., Arroyo R., Espinosa I. et al. Probiotics for human lactational mastitis. *Benef Microbes.* 2014;5(2):169–183. doi: 10.3920/BM2013.0036.

19. Maldonado-Lobon J.A., Diaz-Lopez M.A., Carputo R. et al. Lactobacillus fermentum CECT 5716 reduces Staphylococcus load in the breastmilk of lactating mothers suffering breast pain: A randomized controlled trial. *Breastfeed Med.* 2015;10(9):425–432. doi: 10.1089/bfm.2015.0070.
20. Arroyo R., Martin V., Maldonado A. et al. Treatment of infectious mastitis during lactation: Antibiotics versus oral administration of Lactobacilli isolated from breast milk. *Clin Infect Dis.* 2010;50(12):1551–1558. doi: 10.1086/652763.
21. Olivares M., Diaz-Ropero M.P., Martin R. et al. Antimicrobial potential of four Lactobacillus strains isolated from breast milk. *J Appl Microbiol.* 2006;101(1):72–79. doi: 10.1111/j.1365-2672.2006.02981.x.
22. Diaz-Ropero M.P., Martin R., Sierra S. et al. Two Lactobacillus strains, isolated from breast milk, differently modulate the immune response. *J Appl Microbiol.* 2007;102(2):337–343. doi: 10.1111/j.1365-2672.2006.03102.x.
23. Cardenas N., Laino J.E., Delgado S. et al. Relationships between the genome and some phenotypical properties of Lactobacillus fermentum CECT 5716, a probiotic strain isolated from human milk. *Appl Microbiol Biotechnol.* 2015;99(10):4343–4353. doi:10.1007/s00253-015-6429-0.
24. Olivares M., Diaz-Ropero M.P., Sierra S. et al. Oral intake of Lactobacillus fermentum CECT5716 enhances the effects of influenza vaccination. *Nutrition.* 2007;23(3):254–260. doi: 10.1016/j.nut.2007.01.004.
25. Fernandez L., Cardenas N., Arroyo R. et al. Prevention of infectious mastitis by oral administration of Lactobacillus salivarius PS2 during late pregnancy. *Clin Infect Dis.* 2016;62(5):568–573. doi: 10.1093/cid/civ974.
26. Hurtado J.A., Maldonado-Lobon J.A., Diaz-Ropero M.P. et al. Oral Administration to Nursing Women of Lactobacillus fermentum CECT5716 Prevents Lactational Mastitis Development: A Randomized Controlled Trial. *Breastfeed Med.* 2017;12(4):202–209. doi: 10.1089/bfm.2016.0173.
27. Cockerill F.R., Smith T.F. Response of the Clinical Microbiology Laboratory to Emerging (New) and Reemerging Infectious Diseases. *J Clin Microbiol.* 2004;42(6):2359–2365. doi: 10.1128/JCM.42.6.2359-2365.2004.
28. Fisher K., Phillips C. The ecology, epidemiology and virulence of Enterococcus. *Microbiology: journal.* 2009;155(6):1749–1757. doi:10.1099/mic.0.026385-0.
29. Selleck E.M., Van Tyne D., Gilmore M.S. Pathogenicity of Enterococci. *Microbiol Spectr.* 2019;7(4):10. doi: 10.1128/microbiol-spec.GPP3-0053-2018.

Информация об авторах:

Мяснянкин Михаил Юрьевич, к.м.н., врач хирург-онколог, маммолог, Медицинский центр «Медика»; 194767, Россия, Санкт-Петербург, ул. Бадаева, д. 6; e-mail: onco1ogmisha@gmail.com

Анисимов Валентин Вадимович, д.м.н., ведущий научный сотрудник научного отделения общей онкологии и урологии, Федеральное государственное бюджетное учреждение «Национальный медицинский исследовательский центр онкологии имени Н.Н. Петрова» Министерства здравоохранения Российской Федерации; 197758, Россия, Санкт-Петербург, пос. Песочный, ул. Ленинградская, д. 68; e-mail: anisimov.doctor@gmail.com

Information about the authors:

Mikhail Yu. Myasnyankin, Cand. of Sci. (Med.), Medical Center “Medica”; 6, Badaev St, St. Petersburg, 194767, Russia; e-mail: onco1ogmisha@gmail.com

Valentin V. Anisimov, Dr. of Sci. (Med.), leading researcher of the Scientific Department of General Oncology and Urology, Federal State Budgetary Institution “N.N. Petrov National Medical Research Center of Oncology” of the Ministry of Health of the Russian Federation; 68, Leningradskaya St, Pesochny, St. Petersburg, 197758, Russia; e-mail: anisimov.doctor@gmail.com