doi: 10.21518/1995-1477-2020-1-2-58-70

CC BY 4.0

Обзорная статья/Review article

Обзор плетизмографических методов изучения нарушений гемодинамики у пациентов с хроническими заболеваниями вен нижних конечностей

А.Б. Санников[1, 2]✉, ORCID: 0000-0003-1792-2434, e-mail: aliplast@mail.ru
В.М. Емельяненко [2], ORCID: 0000-0003-0909-1693, e-mail: vla05@yandex.ru
И.В. Дроздова [1], ORCID: 0000-0002-2430-053X, e-mail: drozdova77iv@mail.ru

[1] Медицинский центр «Палитра»; 600031, Россия, Владимир, ул. Добросельская, д. 36б
[2] Российский национальный исследовательский медицинский университет им. Н.И. Пирогова; 117997, Россия, Москва, ул. Островитянова, д. 1

Резюме

Плетизмография как метод исследования периферических отделов системы кровообращения был предложен впервые Witney в 1953 г. В России первые наиболее значимые научные исследования по возможности использования плетизмографии в изучении периферического кровотока и физиологии кровообращения в целом были проведены в Санкт-Петербургском институте физиологии им. И.П. Павлова в 1961 г. Далее активно изучались возможности плетизмографии как неинвазивного объективного метода диагностики гемодинамических нарушений, в первую очередь при артериальной патологии. Для венозного кровотока такие параметры определены не были, но в 1980-х гг. на существенно усовершенствованном В.Н. Павловым и В.Е. Масловым приборе авторам удалось установить плетизмографические критерии, характеризующие не только различные формы венозной патологии, но и степени хронической венозной недостаточности.
Целью настоящей публикации является анализ литературных данных по использованию воздушной плетизмографии и фотоплетизмографии в изучении нарушений гемодинамики у пациентов с хроническими заболеваниями вен нижних конечностей. На сегодняшний день в мире с целью оценки венозного кровотока в рамках проведения воздушной плетизмографии определяются показатели функционального объема вен, максимального венозного оттока, индекс венозного наполнения, объем эвакуации и остаточный объем, а также интегральный показатель – остаточная фракция объема. В рамках проведения фотоплетизмографии проводится тест на венозный рефлюкс. Опубликованные сегодня данные свидетельствуют о высокой статистической достоверности сравнительного анализа и большой научной значимости проведенных исследований. По мнению многих зарубежных авторов, использование плетизмографических методов диагностики позволяет более объективно оценить нарушения венозного кровотока у пациентов с хроническими заболеваниями вен различных клинических классов по CEAP и дать глобальную оценку нарушений венозного оттока от тромботической окклюзии до сегментарной гиперволемии у пациентов с варикозным расширением вен в различных формах проявления хронической венозной недостаточности. Анализ литературных данных позволяет сделать вывод о перспективности дальнейшего проведения научных исследований с использованием данных неинвазивных методов оценки венозного кровотока нижних конечностей.

Ключевые слова: хронические заболевания вен, диагностика нарушений гемодинамики, венозный отток, воздушная плетизмография, фотоплетизмография

Для цитирования: Санников А.Б., Емельяненко В.М., Дроздова И.В. Обзор плетизмографических методов изучения нарушений гемодинамики у пациентов с хроническими заболеваниями вен нижних конечностей. *Стационарозамещающие технологии: Амбулаторная хирургия*. 2020;(1–2):58–70. doi: 10.21518/1995-1477-2020-1-2-58-70.

Конфликт интересов: авторы заявляют об отсутствии конфликта интересов.

Review of the plethysmographic methods for studying hemodynamic disorders in patients with chronic lower extremites venous diseases

Aleksandr B. Sannikov[1, 2]✉, ORCID: 0000-0003-1792-2434, e-mail: aliplast@mail.ru
Vladimir M. Emelyanenko[2], ORCID: 0000-0003-0909-1693, e-mail: vla05@yandex.ru
Irina V. Drozdova[1], ORCID: 0000-0002-2430-053X, e-mail: drozdova77iv@mail.ru

[1]Medical Center “Palitra”; 36b, Dobroselskaya St., Vladimir, 600031, Russia
[2] Pirogov Russian National Research Medical University, 1, Ostrovityanov St., Moscow, 117997, Russia

© Санников А.Б., Емельяненко В.М., Дроздова И.В., 2020

Abstract

Plethysmography as a method for studying peripheral circulatory system was first proposed by Wletney in 1953. In Russia, the first most significant research studies on the feasibility of plethysmography in studying peripheral blood flow and circulatory physiology taken together were conducted at the St. Petersburg Pavlov Institute of Physiology in 1961. From this time onwards, the possibilities of plethysmography as a non-invasive objective method for the diagnosis of hemodynamic disorders, particularly in arterial pathology, were studied intensively. These parameters were not determined for the venous blood flow, but in 1980s the authors were able to establish plethysmographic criteria not only for various forms of venous pathology, but also for degrees of chronic venous insufficiency using a device significantly improved by V.N. Pavlov and V.E. Maslov.

The purpose of this publication is to analyze the literature data on the use of aerial plethysmography and photoplethysmography in the study of hemodynamic disorders in patients with chronic diseases of the veins of the lower extremities. At present, in order to assess the venous blood flow in condition of air plethysmography, indicators of functional venous volume (VV), maximum venous outflow (MVO), venous filling index (VFI), evacuation volume (EV) and residual volume (RV), as well as an integral indicator – residual volume fraction (RVF) are determined in the world. A venous reflux test (VRT) is performed as part of photoplethysmography. The data published today show the high statistical reliability of the comparative analysis and the great scientific significance of the research. According to many foreign authors the use of plethysmographic methods of diagnosis allow to assess violations of venous blood flow in patients with chronic venous diseases of various clinical classes according to CEAP more precisely and to give a global assessment of disorders of the venous outflow from thrombotic occlusion of segmental to hypervolemia in patients with varicose veins in different forms of manifestations of chronic venous insufficiency. The analysis of the literature data allows to make a conclusion about the prospects of further research using these non-invasive methods of evaluation of venous blood flow in the lower extremities.

Keywords: chronic venous diseases, diagnosis of hemodynamic disorders, venous outflow, air plethysmography, photoplethysmography

For citation: Sannikov A.B., Emelyanenko V.M., Drozdova I.V. Review of the plethysmographic methods for studying hemodynamic disorders in patients with chroniclower extremites venous diseases. *Statsionarozameshchayushchie tekhnologii: Ambulatornaya khirurgiya = Hospital-replacing technologies: Ambulatory surgery.* 2019;(1–2):58–70. (In Russ.) doi: 10.21518/1995-1477-2020-1-2-58-70.

Conflict of interest: the authors declare no conflict of interest.

ВВЕДЕНИЕ

Плетизмография происходит от греческого слова «плетизмо», означающего «увеличивать». В качестве медицинской диагностической методики плетизмография служит для регистрации (записи) изменения (увеличения-уменьшения) объема конечности при притоке или оттоке крови в сегменте конечности. Суть работы плетизмографов состоит в том, что объем любого органа (конечности) слагается из объема всех его тканей и крови, заполняющей сосуды. Первая величина остается постоянной на небольшом отрезке времени, а вторая непрерывно меняется в связи с процессом кровообращения. Эти изменения объема крови и регистрируются плетизмографом. Плетизмография как метод исследования периферических отделов системы кровообращения был предложен впервые Witney в 1953 г. [1]. В России первые наиболее значимые научные исследования по возможности использования плетизмографии в изучении периферического кровотока и физиологии кровообращения в целом были проведены в Санкт-Петербургском институте физиологии им. И.П. Павлова, где в 1961 г. вышел фундаментальный научный труд «Плетизмография», автором которого был профессор физиологии В.В. Орлов [2]. В монографии давалась всесторонняя характеристика метода плетизмографии, который приобрел большое значение при исследовании различных сторон физиологии и патологии кровообращения. Автором были подробно проанализированы различные методики и приборы, применяемые при плетизмографии, изложены основные данные, полученные при помощи этих методов, и критически разобрано их значение.

На протяжении следующего десятилетия шло активное изучение возможностей плетизмографии как неинвазивного объективного метода диагностики гемодинамических нарушений, в первую очередь при артериальной патологии. Для венозного кровотока такие параметры определены не были, но попытки, безусловно, предпринимались [3–7]. Первым наиболее полным образом анализ получаемых плетизмографических величин с целью характеристики венозного оттока в конечности у пациентов с хроническими заболеваниями вен провел Е.Д. Завьялов [8]. М.И. Лыткин, А.Н. Веденский, Ю.М. Стойко в 1988 г. продолжили поиск наиболее информативных параметров венозной плетизмографии. На существенно усовершенствованном В.Н. Павловым и В.Е. Масловым приборе авторам удалось установить плетизмографические критерии, характеризующие не только различные формы венозной патологии, но и степени хронической венозной недостаточности [9].

В зависимости от используемого в приборе принципа регистрации изменения кровотока в сегменте конечности человека плетизмография подразделяется на электроплетизмографию, пневмоплетизмографию

и фотоплетизмографию. В настоящее время электроплетизмография (реография, реоплетизмография, реовазография) при исследовании периферического кровотока не используется по причине присутствия многих причин, потенциально влияющих на электрический сигнал, регистрируемый с поверхности тела человека. В основе пневмоплетизмографии (ППГ) лежит непосредственная регистрация изменения объема конечности за счет датчика, расположенного в пневматической манжете. Фотоплетизмография (ФПГ) является методом выявления капиллярного кровотока в тканях с помощью сравнения интенсивности потока инфракрасных лучей, излучаемых светодиодом, и отраженного потока, принимаемого светочувствительным элементом. Так как кровь является основным поглотителем инфракрасных волн, излучаемых светодиодом, то конечный результат зависит от удельного объема крови в данном участке ткани. Таким образом, данный метод основан на регистрации изменений количества эритроцитов в прилежащем к световому фотодатчику участке ткани. Чем больше света поглощается, т.е. чем больше удельный вес крови присутствует в ткани, тем выше будет амплитуда фотоплетизмографических волн. Первые исследования по возможности использования новых плетизмографических методик (ППГ и ФПГ) в оценке венозного кровотока были проведены зарубежными специалистами в начале 80-х гг. [10, 11–14]. Наиболее активно в Европе и США исследования продолжились в 90-х гг., в результате которых был накоплен большой фактический материал по информативности получаемых при помощи плетизмографических методик критериев венозного кровотока в норме и патологических состояниях [15–17].

В России у флебологов интерес к пневмоплетизмографическим исследованиям венозного кровотока нижних конечностей стал заметно ослабевать одновременно с началом активного внедрения во флебологическую практику ультразвуковых методик, чего нельзя сказать о зарубежных специалистах, продолжающих активно использовать плетизмографические методы исследований с целью изучения самых разных аспектов венозного кровотока нижних конечностей [18–20].

Сегодня за рубежом плетизмография как диагностический метод используется главным образом у пациентов с сосудистыми заболеваниями для объективной оценки состояния и степени нарушения регионарного кровотока, тонуса артерий и вен, для дифференциальной диагностики органических и функциональных заболеваний сосудов, а также для контроля эффективности лечения, применяемого с целью восстановления функции венозного кровотока [21–24]. Особенно ценную информацию дают исследования динамики плетизмограмм под влиянием функциональных нагрузок и при проведении фармакологических проб [25]. Именно на основании плетизмографических данных была получена объективная оценка эффективности действия некоторых фармакологических препаратов, используемых сегодня в лечении сосудистых заболеваний [26].

Таким образом, целью проведения данного литературного обзора стало стремление привлечь внимание отечественных флебологов к более активному использованию плетизмографических неинвазивных методов диагностики нарушений венозного кровотока. С этой целью мы посчитали необходимым дать подробное описание используемых в мире методик проведения ППГ и ФПГ, а также показать, какие интересные данные были получены зарубежными специалистами по изучению венозного кровотока нижних конечностей в физиологических условиях и при патологических состояниях в последние годы.

ПЛЕТИЗМОГРАФИЧЕСКИЕ МЕТОДЫ ИССЛЕДОВАНИЯ ВЕНОЗНОЙ ГЕМОДИНАМИКИ

Пневмоплетизмография (ППГ) – Air Plethysmography (APG)

На сегодняшний день с целью изучения нарушений венозной гемодинамики в мире используются два варианта проведения ППГ. Количество анализируемых характеристик и методика проведения исследования зависит от возможностей используемых пневмоплетизмографов. При оценке кривых в зависимости от вида исследования используется качественный анализ волн или отношение их амплитуд (количественный анализ).

При первом варианте с целью диагностики гемодинамических нарушений в конечности при хронической венозной недостаточности используется режим венозной пневмоплетизмографии в рамках теста определения венозной емкости (VenousCapacitance – VC), называемой некоторыми исследователями венозным объемом (VenousVolume – VV), и максимального венозного оттока (MaximumVenousOutflow – MVO) [13–16, 18, 20]. При пневмоплетизмографии регистрируются медленные колебания давления, связанные с динамикой венозного оттока в манжетке, наложенной на исследуемый сегмент конечности. Для оценки интенсивности венозного оттока рассчитывается отношение максимальной емкости вен нижних конечностей и объема их опорожнения за установленное время. Впервые данная методика была стандартизирована Nicholas Gary еще в 1977 г. [27]. По мнению B.B. Lee и A.N. Nicolaides, не потеряла своей актуальности

методика ППГ и в 2016 г., которая показана для оценки реканализации вен, восстановления венозной функции и оценки эффективности проводимой терапии у пациентов с тромбозом глубоких вен [28].

Методика проведения ППГ-исследования

В положении больного лежа на спине на нижнюю конечность, слегка согнутую в коленном суставе с ротированной наружу стопой, надевают две манжеты. Одна манжета располагается сразу выше лодыжек, вторая – на границе нижней и средней трети бедра *(рис. 1)*. Перед проведением пробы проводится подготовка вен, для чего бедренная манжета 2–3 раза накачивается до 60 мм рт. ст. с удержанием давления в течение 45 с. Непосредственно определение максимального венозного оттока (МВО) начинается с создания компрессии в лодыжечной манжете до 30–40 мм рт. ст. После удерживания давления на протяжении 20–30 с компрессия в данной манжете уменьшается до 15 мм рт. ст. Затем бедренная манжета накачивается до 75 мм рт. ст. После удерживания давления компрессия в ней уменьшается до 60 мм рт. ст. По мере наполнения вен и повышения давления в них пневмоплетизмографическая кривая плавно начинает подниматься вверх от изолинии. После того как кривая выходит на плато, запись продолжается еще 2–3 с. Затем вручную разъединяют патрубки бедренной манжеты для быстрой ее декомпрессии. В результате декомпрессии бедренной манжетки на регистрируемой кривой определяется снижение, которое может доходить до изолинии или остановиться выше. Индекс максимального венозного оттока рассчитывается отношением **MVO/VC = IMVO**. Исходя из установленных критериев McBride et al. [11], в норме отношение MVO/VC равняется 0,6 и более *(рис. 2а)*. Снижение IMVO свидетельствует о нарушении венозного оттока *(рис. 2б)*.

Второй вариант проведения венозной ППГ был впервые описан, а затем и стандартизирован Dimitros Christopoulos в 1988 г. [29].

Методика проведения исследования была следующая. В положении больного лежа на спине на голень обследуемой конечности надевается воздушная камера длиной 35 см, окружающая голень от колена до лодыжки, соединенная с датчиком давления. Нога приподнимается до 45°, чтобы опорожнить вены и записать базовое значение, после регистрации которого пациента просят встать и перенести вес (опереться) на противоположную ногу. Регистрация кривой продолжается. При этом по мере венозного кровенаполнения наблюдается медленное повышение кривой от изолинии с выходом на плато, запись продолжается еще 2–3 с, что соответствует функциональному объему вен (**VV**), однако для дальнейших

РИСУНОК 1. Методика проведения пневмоплетизмографического исследования в рамках теста на максимальный венозный отток
FIGURE 1. Pneumoplethysmographic test procedure as part of the “maximum venous outflow” test

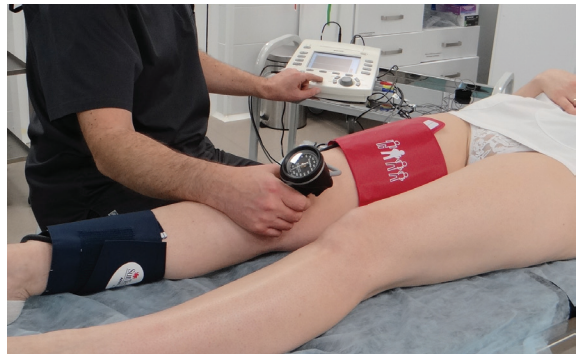

РИСУНОК 2А. Окклюзионная пневмоплетизмографии в рамках теста на максимальный венозный отток по McBride et al. Интерпретация результатов. Вариант нормы
FIGURE 2A. Occlusive pneumoplethysmography as part of the max venous outflow test according to McBride et al. Interpretation of findings. Normal variant

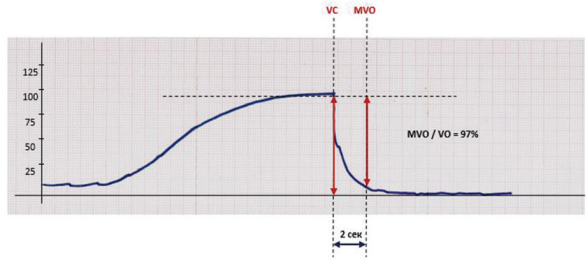

РИСУНОК 2Б. Окклюзионная пневмоплетизмографии в рамках теста на Максимальный венозный отток по McBride et al. Интерпретация результатов. Нарушение венозного оттока – тромботическая окклюзия.
FIGURE 2B. Occlusive pneumoplethysmography as part of the max venous outflow test according to McBride et al. Interpretation of findings. Occluded venous outflow – thrombotic occlusion

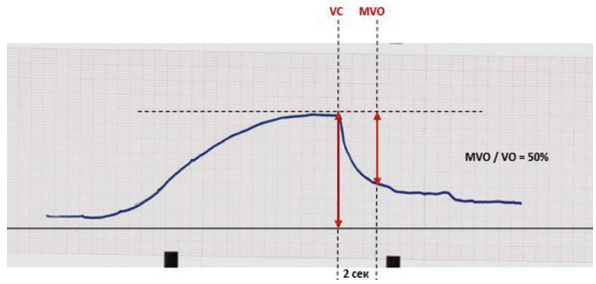

расчетов берется величина 90% VV. Время заполнения вен голени, т.е. выхода кривой на плато, составляет величину (**VFT90**). Индекс венозного наполнения (**VFI**) рассчитывается путем деления 90%VV на VFT90. Таким образом, **VFI = VV/VFT90**. Затем пациента просят однократно встать на носочки, при этом регистрируется пиковое снижение кривой, результирующая величина которого составляет Evacuation Volume (**EV**). Фракция выброса (**EF**) рассчитывается путем деления объема эвакуации на венозный объем и умножается на 100 (**EF = EV/VV x 100**). После того как кривая вновь достигает плато, пациента просят выполнить 10 маневров приподнимания на носки, при этом данные изменения регистрируются. В итоге изгнания определенного объема венозной крови кривая достигает другое плато, величина разницы которых составляет остаточный объем (ResidualVolume – **RV**). Остаточная фракция объема (Residual Volume Fraction – **RVF**) рассчитывается по формуле путем деления остаточного объема на общий объем и умножения на 100 (**RVF = RV/VV x 100**). Использование второй манжетки, которая накладывается на проксимальный отдел бедра, позволяет провести тест на венозную обструкцию. Исследование начинается сначала и проводится в положении лежа. После регистрации изолинии давление в бедренной манжете поднимается до 70 мм рт. ст. и поддерживается до тех пор, пока кривая после подъема не выйдет на плато, после чего при продолжении регистрации выполняется быстрая декомпрессия бедренной манжеты, при этом отмечается резкое снижение кривой относительно верхнего плато, что составляет величину фракции оттока (Out flow Fraction – **OF**). Величина венозного оттока (Maximum Outflow – MO) рассчитывается путем деления венозного объема на фракцию оттока и умножения на 100 (**MO = VV/OF x 100**) *(рис. 3)*.

РИСУНОК 3. Окклюзионная пневмоплетизмография в рамках определения: индекса венозного наполнения (VFI), фракции выброса (EV), фракции остаточного объема (RVF) и максимального венозного оттока (MVO) по Dimitrus Christopoulos et al. Интерпретация результатов. Вариант нормы

FIGURE 3. Occlusive pneumoplethysmography as part of the definition of the following parameters: venous filling index (VFI), ejection fraction (EF), residual volume fraction (RVF) and maximum venous outflow (MVO) according to Dimitrus Christopoulos et al. Interpretation of findings. Normal variant

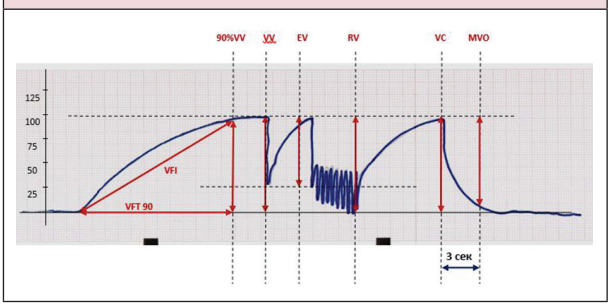

Фотоплетизмография – Photoplethysmography

Впервые ФПГ при обследовании пациентов с ХЗВ с целью изучения нарушений микроциркуляции при посттромботическом синдроме была применена на практике в 1978 г. R.W. Barnes et al. [29]. В 1986 г. Breslau, Van Soest, Prevoo, Jagtman была предложена методика проведения венозной ФПГ в рамках определения теста на венозный рефлюкс (Venous Reflux Test – **VRT**), результаты которого были стандартизированы этими авторами совместно с Nicolaides и Miles в 1987 г. [12, 31].

Методика проведения ФПГ-исследования

Исследование проводится при сидячем положении пациента. ФПГ-датчик прикреплялся в 10 см над медиальной лодыжкой, несколько кнутри от большеберцовой кости. Пациенту перед исследованием необходимо дать отдохнуть в течение 2–3 мин. Если развит волосяной покров, следует выбрить участок кожи под датчик. После включения прибора и вывода изолинии усиление венозного оттока вызывается пятью максимально энергичными сгибаниями стопы с частотой одно сгибание в одну секунду, при этом оставляя пятку прижатой к полу *(рис. 4)*.

Если пациент не может по какой-либо причине выполнить сгибание стопы, в подобных случаях выполняется массаж голени обеими руками снизу вверх. После тренировочного упражнения пациенту необходимо дать максимально расслабиться, чтобы вены наполнились вновь.

При начале осуществления записи фотоплетизмографическая кривая в соответствии с работой мышечно-венозной помпы голени снижается. Затем по мере наполнения вен кривая плавно начинает подниматься вверх. Исследование считается законченным, когда кривая достигает первоначального уровня и выходит на плато.

Как было отмечено выше, венозная ФПГ используется при обследовании пациентов с ХЗВ в рамках проведения теста на венозный рефлюкс (**VRT**). Значимость венозного рефлюкса оценивается на основании разработанных P.J. Breslau et al. гемодинамических параметров несостоятельности венозных клапанов нижних

РИСУНОК 4. Методика проведения фотоплетизмографического исследования в рамках теста на «венозный рефлюкс»
FIGURE 4. Photoplethysmographic test procedure as part of the “venous reflux” test

РИСУНОК 5А. Фотоплетизмография в рамках проведения теста на венозный рефлюкс (Refilling Time – RT) по P. Breslauet al. Интерпретация результатов. RT > 20 секунд. Клапанной недостаточности и ретроградного кровотока нет
FIGURE 5A. Photoplethysmography as part of the “venous reflux” test (Refilling Time – RT) according to P. Breslau et all. Interpretation of findings. RT > 20 seconds. Valvular insufficiency and retrograde blood flow are absent

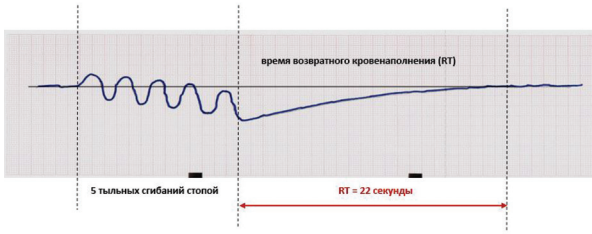

РИСУНОК 5Б. Фотоплетизмография в рамках проведения теста на Венозный рефлюкс (Refilling Time – RT) по P. Breslau et al. Интерпретация результатов. RT < 20 секунд. Выраженная клапанная недостаточность и наличие ретроградного кровотока
FIGURE 5B. Photoplethysmography as part of the “venous reflux” test (Refilling Time – RT) according to P. Breslau et all. Interpretation of findings. RT< 20 seconds. Severe valvular regurgitation and presence of retrograde blood flow

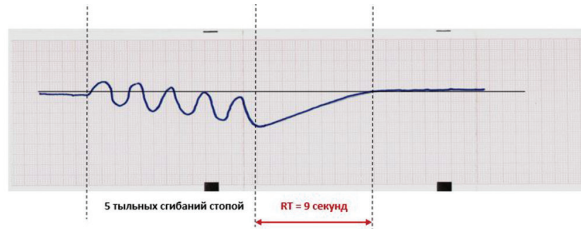

РИСУНОК 6. Методика проведения фотоплетизмографического исследования в рамках теста на венозный рефлюкс. Проба с окклюзионной манжетой на бедре для дифференциальной диагностики наличия рефлюкса по поверхностным и (или) глубоким венам
FIGURE 6. Pneumoplethysmographic test procedure as part of the “venous outflow” test. An occlusive thigh cuff test for differential diagnosis of presence of superficial and (or) deep venous reflux

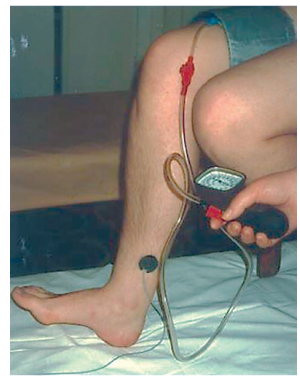

конечностей [12]. В соответствии с этими критериями в норме время наполнения вен обследуемой нижней конечности после выполнения 5 активных движений стопой в сидячем положении испытуемого должно составлять не менее 20 с *(рис. 5а, б)*.

При VRT менее 20 с проба после паузы, которую необходимо выдержать для полного наполнения вен, повторяется с наложением пневматической манжеты в верхней трети бедра, давление в которой поднимается до 45 мм рт. ст., что обеспечивает сдавление магистрали большой подкожной вены в области сафено-феморального соустья *(рис. 6)*. Пациента просят вновь выполнить пять активных сгибаний стопой. Если в этом случае время наполнения вен не изменяется и по-прежнему составляет менее 20 с, делается вывод о наличии у пациента клапанной недостаточности глубоких вен. Если время наполнения вен изменилось и пришло к норме, следовательно, рефлюкс распространяется преимущественно по большой подкожной вене. С целью дифференциальной диагностики клапанной несостоятельности большой и малой подкожных

вен пневматическая манжета при проведении повторных исследований может быть наложена выше и ниже колена.

ОБСУЖДЕНИЕ

Использование предложенной D. Christopoulos et al. методики проведения венозной ППГ в последние годы позволило иначе взглянуть на некоторые аспекты венозного оттока в норме и объективизировать клинические данные, свойственные пациентам с ХВН [31]. Основываясь на вышеописанных критериях, была показана зависимость изменения их от степени выраженности симптоматики ХВН [21]. В ряде исследований была продемонстрирована тесная корреляция параметров венозной ППГ у пациентов с ХЗВ в зависимости от степени выраженности венозного рефлюкса в конечности [32]. При этом критерием, наиболее сильным образом коррелируемым с ХЗВ, является индекс венозного наполнения (VFI) [33]. В дальнейших исследованиях была показана зависимость изменения и других критериев венозной ППГ от клинических классов (C0-C6) у пациентов как с варикозной болезнью, так и посттромботическими изменениями [34, 35]. Получилось, что остаточная фракция объема (RVF) может служить в качестве гемодинамической характеристики имеющегося рефлюкса, которая коррелирует и с величиной венозного давления [36]. Кроме того, в этих исследованиях нашло подтверждение предположение D. Christopoulos et al. о том, что для прогрессирования ХВН гораздо важнее локализация рефлюкса в подколенной вене, чем его степень выраженности в поверхностных венах [37, 38].

В некоторых исследованиях показана возможность использования критериев венозной ППГ в качестве объективных показателей изменения венозной гемодинамики после проведения оперативных вмешательств, в т.ч. и после проведения вальвулопластики [38–41]. При этом в работе N.R.A. Dezortti et al. показана возможность сопоставления и установления статистической зависимости изменения критериев ППГ-симптоматики ХВН в различных клинических классах CEAP с показом корреляции VFI, EF и RVF как объективных критериев гемодинамики после операций у пациентов с первичным варикозным расширением вен и классификацией ХЗВ, а также в анализе R.T. Uema et al.: корреляции VFI, EF и RVF и показателей качества жизни пациентов по опроснику CIVIQ в проспективном исследовании до и после оперативного лечения пациентов с варикозной болезнью на протяжении 5 лет [42–44].

По данным метаанализа 78 исследований, средние значения чувствительности и специфичности ППГ в диагностике тромбоза глубоких вен составляют 85 и 91% соответственно [45].

Режим венозной фотоплетизмографии продолжает сегодня за рубежом применяться для выявления нарушений венозного оттока, по которому косвенно можно судить о депонирующих объемах крови в голени, обусловленных, например, клапанной недостаточностью глубоких или (и) поверхностных вен. В интересном исследовании, проведенном S. Beraldo, A. Satpathy, R. Dodds, было показано, что использование ФПГ в предоперационном обследовании пациентов с ХЗВ позволило уменьшить процент необходимости выполнения оперативного вмешательства по причине исключения магистрального рефлюкса с 30 до 24% [46]. Интегрально по показателям ФПГ можно судить о функции мышечно-венозной помпы голени в целом, в связи с чем дополнительную информацию данное исследование может дать при обследовании пациентов и в послеоперационном периоде [47]. По мнению ряда авторов, данные, полученные при проведении ФПГ, как и при ППГ, сопоставимы с флебографией и прямым измерением венозного давления [48, 49]. На основании данных, полученных при проведении ФПГ, возможна оценка эффективности проведенной коррекции кровотока по поверхностным и глубоким венам, а также результатов микропенной склерооблитерации ствола БПВ с устранением вертикального рефлюкса [50–55].

При этом некоторыми авторами были отмечены различия в результатах ФПГ и клинических исследованиях [56, 57]. В исследованиях Bays R.A. et al. ФПГ сравнивалась в рамках проведения теста на венозный рефлюкс (VRT), который был идентифицирован в венозных магистралях в 100% случаях, хотя чувствительность метода составила всего 60%. При сравнении методов ППГ, ФПГ и УЗДС было показано, что в первом случае коэффициент корреляции составил 0,83, тогда как во втором был почти в два раза ниже и составил 0,47 [58]. В других исследованиях была показана отчетливая и устойчивая линейная корреляция между результатами ФПГ, УЗДС и клиническими данными, распределенными по пациентам различных клинических классов CEAP [55]. Аналогичные данные были получены и при обследовании пациентов с повышенным риском тромбообразования, в группе которых чувствительность ФПГ составила 100% при специфичности 73,8% [57].

Одно из последних исследований с использованием ФПГ у пациентов с ХЗВ было проведено в 2014 г. Orlando Saliba Junior, Mariangela Giannini, Ana Paula Norbio и Hamilton Almeida Rollo в Бразилии. Целью

исследования было проведение сравнения результатов ФПГ, УЗДС и клинических симптомов у пациентов с ХЗВ в соответствии с CEAP в предоперационном периоде, а также различные сроки наблюдения после вмешательства [59]. У всех обследованных пациентов до операции по данным УЗДС был выявлен поверхностный рефлюкс и VRT менее 20 с по данным ФПГ. В послеоперационном периоде рефлюкс был устранен с нормализаций VRT до 20 с и более в 87,5%. В данном исследовании авторы предпринимают и статистический анализ с определением коэффициентов корреляции, однако, учитывая, что в общей сложности было обследовано всего 48 конечностей, с этой точки зрения результаты не могут представлять большой доверительный интерес.

Венозная ФПГ дает наиболее точные сведения для диагностики рефлюкса по глубоким венам (чувствительность – 79%, специфичность – 70%) [45]. По мнению K.A. Darvall , R.C. Sam, G.R. Bate et al., венозная ФПГ с оценкой времени возвратного кровенаполнения сегодня может с успехом применяться для скрининга ХЗВ и динамического контроля за эффективностью лечения [54].

Таким образом, проведенный анализ литературных данных показывает перспективность проведения дальнейших исследований по использованию плетизмографических методов изучения венозной гемодинамики в норме и при различных заболеваниях вен нижних конечностей. Безусловно, в первую очередь эти методы перспективно могут использоваться в дальнейшем с целью подтверждения и установления новых факторов развития и прогрессирования хронической венозной недостаточности, т.к. в отличие от дуплексного сканирования плетизмографические методы (ППГ и ФПГ) позволяют получить глобальную оценку венозной гемодинамики в конечности [60]. По мнению A.N. Nicolaides, плетизмография должна применяться для диагностики функциональных нарушений при тяжелых формах ХЗВ [22, 31]. В своих рекомендациях от 2011 г. Американский венозный форум (Clinical practice of the Society for Vascular Surgery and the American venous Forum and Guideline Committee) не только призывает флебологов США активнее использовать методы плетизмографии при обследовании пациентов С3-С6 для установления объективных плетизмографических критериев хронической венозной недостаточности, но и рекомендует проводить эти исследования у пациентов с варикозной трансформацией вен клинического класса С2 [60, 61]. Кроме того, американским венозным форумом сегодня в интернете создан сайт Plethysmography//www.wikigenes.org, объединяющий всех специалистов в мире, использующих в своей медицинской практике результаты плетизмографических исследований в качестве доказательной базы при проведении углубленных физиологических исследований по изучению регуляции венозного тонуса и влияния на венозный отток различных биологически активных веществ, в т.ч. и при изучении феномена сосудистой эндотелиальной дисфункции. В связи с этим каждый желающий может присоединиться к общей программе проведения исследований и использовать все накопленные данные специалистами разных стран в своей научной работе. Одним из таких исследований являются опубликованные данные об оценки эффективности компрессионной терапии с точки зрения изменения степени венозного оттока и улучшения дренажной функции мышечно-венозной помпы голени [62]. В своей работе, опубликованной в 2017 г., N.R.A. Dezotti et al. описывают, быть может, не столь значимые, но не менее интересные исследования, которые были проведены с использованием ППГ и ФПГ или на данный момент остаются в стадии разработки. Одним из таких исследований является, например, сравнительный анализ эффективности работы мышечно-венозной помпы голени у женщин, предпочитающих ежедневно выходить из дома в туфлях на высоком каблуке или проводивших все время дня босыми. Не менее интересными представляются исследования, которые проводились у беременных женщин, спортсменов и тучных людей [63].

ЗАКЛЮЧЕНИЕ

В заключение хотелось бы отметить, что президент Российского общества ангиологов и сосудистых хирургов академик А.В. Покровский в 2017 г., к сожалению, вынужден был признать, что в России современные и активно используемые за рубежом методики проведения плетизмографии не получили до сих пор широкого распространения среди флебологов [64]. Не менее актуальным представляется аналогичный призыв и со стороны Российской ассоциации специалистов функциональной диагностики [45].

Так, за последние 5 лет в России было опубликовано всего две печатные работы, где авторы в качестве доказательной базы при проведении своих исследований использовали пневмо- и фотоплетизмографические методики регистрации изменений венозного кровотока [65, 66]. Большой интерес представляет работа В.Ю. Богачева, который первым среди отечественных флебологов в качестве доказательной базы

эффективности воздействия компрессии у пациентов с ХЗВ использовал не субъективную оценку, а математические характеристики венозного кровотока, полученные при фотоплетизмографическом исследовании до и во время ношения эластического трикотажа [66].

Таким образом, дальнейшее проведение плетизмографических исследований является актуальной задачей функциональной диагностики имеющихся нарушений венозной гемодинамики у пациентов с хроническими заболеваниями вен нижних конечностей и может дать дополнительную и объективную информацию на всех этапах лечения этих пациентов.

Поступила/Received 16.01.2020
Поступила после рецензирования/Revised 15.03.2020
Принята в печать/Accepted 20.03.2020

СПИСОК ЛИТЕРАТУРЫ

1. Whitney R.J. The measurement of volume changes in human limbs. *J Physiol*. 1953;(121):1–27. doi: 10.1113/jphysiol.1953.sp004926.
2. Орлов В.В. *Плетизмография*. М.: Медицина; 1961. 256 с. Режим доступа: https://search.rsl.ru.
3. Брагин В.М., Ярославцев С.А., Завьялов Е.Д. Комплексная плетизмография у больных с патологией вен нижних конечностей. *Вестник хирургии им. И.И. Грекова*. 1982;128(2):63–66.
4. Удальцов В.Е. К методике измерения сегмента конечности при реовазографии и плетизмографии. *Вестник хирургии им. И.И. Грекова*. 1974;112(10):73–81.
5. Яковлев Г.М., Андрианов В.П. Динамика объема голени при изменениях гравитационной нагрузки в диагностике нарушений тонуса венозной стенки. *Вестник хирургии им. И.И. Грекова*. 1984;132(11):60–66.
6. Яковлев Г.М., Андрианов В.П. Универсальная окклюзионная реоплетизмография. *Вестник хирургии им. И.И. Грекова*. 1981;126(2):71–77.
7. Roweler Klein B.J.F., Brakkee A.J.M., Kuiper J.P. Plethysmographic measurement of venous flow resistance and venous capacity in the humanleg. *Phlebology: The Journal of Venous Disease*. 1989;4(4):241–250. doi: 10.1177/026835558900400405.
8. Завьялов Е.Д., Бойцов Н.И. Применение количественной оценки состояния гемодинамики при варикозной болезни. *Клінічна хірургія*. 1990;(7):31–33.
9. Лыткин М.И., Веденский А.Н., Стойко Ю.М., Павлов В.Н., Маслов В.Е. Окклюзионная плетизмография в диагностике нарушений венозного кровотока в нижних конечностях. *Вестник хирургии им. И.И. Грекова*. 1988;140(6):38–43.
10. Jiunta T.P., Dockery G.L. Doppler Ultrasound Diagnosis of Venous Disease. *J Amer Pod Ass*. 1981;71(10):551–556. doi: 10.7547/87507315-71-10-551.
11. McBride K.J., O'Donnell T.F. Jr., Pauker S.G., Millan V.A., Callow A.D. Venous volume displacement plethysmography: Its diagnostic value in deep venous thrombosis as determined by receriver operator characteristic curves. *Cardiovasc Dis*. 1981;8(4):499–508. Available at: http://www.ncbi.nlm.nih.gov/pmc/articles/PMC287989.
12. Breslau P.J., Van Soest M.G., Prevoo R., Jagtman B. Hemodynamic Parameters for Venous Value Incompetence in the Lower Extremity. *Neth J Surg*. 1986;38(1):1–5. Available at: http://www.ncbi.nlm.nih.gov/PMID3515233.
13. Dale W.A. Venous Disease then and Now. *Phlebology: The Journal of Venous Disease*. 1987;2(4):203–212. doi: 10.1177/026835558700200402.
14. Kohler T.R., Strandness D.E. Noninvasing Testing for the Evalution of Chronic Venous Disease. *World J Surg*. 1986;10(6):903–910. doi: 10.1007/bf01658638.
15. Heijboer H., Buller H.R., Lensing A.W., Turpie A.G., ten Cete J.W. A comparison of real-time compression ultrasonography with impedance plethysmography for the diagnosis of deep-vein thrombosis in symptomatic outpatients. *N Engl J Med*. 1993;329(19):1365–1369. doi: 10.1056/nejm199311043291901.
16. Struckmann J.R. Assessment of the venous muscle pump function by ambulatory strain gauge plethysmography. Methodological and clinical aspects. *Dan Med Bull*. 1993;40(4):460–477. Available at: https://www.ncbi.nlm.nih.gov/pubmed/8222765.
17. Rhodes J.M., Gloviczki P., Canton L., Heaser T.V., Rooke T.W. Endoscopic perforator vein division with ablation of superficial reflux improves venous hemodynamics. *J Vasc Surg*. 1998;28(5):839–847. doi: 10.1016/s0741-5214(98)70059-x.
18. Rooke T.W., Heser J.L., Osmundson P.J. Exercise strain-gaugevenous plethysmography: evaluation of a "new" device for assessinglowerlimb venous incompetence. *Angiology*. 1992;43(3 Pt 1):219–228. doi: 10.1177/000331979204300307.
19. Struckmann J. Venous investigations: the current position. *Angiology*. 1994;45(6 Pt 2):505–511. Available at: http://www.ncbi.nlm.nih.gov/pubmed/8203780.
20. Criado E., Farber M.A., Marston W.A., Daniel P.F., Burnham C.B., Keagy B.A. The role of air plethysmography in the diagnosis of chronic venous insufficiency. *J Vasc Surg*. 1998;27(4):660–670. doi: 10.1016/S0741-5214(98)70231-9.
21. Christopoulos D. Air-plethysmography in the quantification of the clinical severity of chronic venous disease. *Int Angiol*. 2008;27(1):86–94. Available at: http://www.biomedsearch.com/PMID18277345.
22. Nicolaides A., Allerga C., Bergan J., Bradbury A., Cairols M., Carpentier P., et al. Management of chronic venous disorders of thelowerlimbs: guidelines according to scientific evidence. *Int. Angiol*. 2008;28(1):1–59. Available at: http://www.ncbi.nlm.nih.gov/pubmed/18277340.
23. Chuah S.S., Woolfson P.I., Pullan B.R., Lewis P.S. Plethysmography without venous occlusion for measuring forearm blood flow: comparison with venous occlusive method. *Clin Physiol Funct Imaging*. 2004;24(5):296–303. doi: 10.1111/j.1475-097x.2004.00566.x.
24. Kooijman M., Poelkens F., Rongen G.A., Smits P., Hopman M.T. Leg blood flow measurements using venous occlusion plethysmography during head-up tilt. *Clin Auton Res*. 2007;17(2):106–111. doi: 10.1007/s10286-007-0402-7.
25. Sharif-Kashani B., Behzadnia N., Shahabi P., Sadr M. Screening for deep vein thrombosis in asymptomatic high-risk patients: a comparison between digital photoplethysmography and venous ultrasonography. *Angiology*. 2009;60(3):301–307. doi: 10.1177/0003319708323494.
26. Покровский А.В., Сапелкин С.В., Галактионова Л.А., Федоров Е.Е. Оценка эффективности медикаментозного лечения больных с хронической венозной недостаточностью нижних конечностей: результаты проспективного исследования с применением препарата «Гинко-форт». *Ангиология и сосудистая хирургия*. 2005;11(3):47–55. Режим доступа: http://www.angiolsurgery.org/magazine/2005/3.
27. Nicholas G.C., Miller F.J., Demuth W.E., Waldhausen J.A. Clinical Vascular Laboratory Diagnosis of Deep Venous Trombosis. *Annals of Surgery*. 1977;186(2):213–215. doi: 10.1097/00000658-197708000-00015.
28. Lee B.B., A.N. Nicolaides, Myers K., Meissner M., Kalodiki E., Allegra C. et al. Venous hemodynamic changes inlowerlimb venous disease: the UIP consensus according to scientific evidence. *Int Angiology*. 2016;35(3):236–352. Available at: https://www.researchgate.net.

29. Christopoulos D., A.N. Nicolaides, Galloway J.M., Wilkinson A. Objective noninvasive evaluation of venous surgical results. *J Vasc Surg*. 1988;8(6):683–687. doi: 10.1016/0741-5214(88)90075-4.
30. Barnes R.W., Garret W.V., Hummel E.E., Siamaker E.E., Maixner W., Reinertson J.E. Photoplethysmographic assessment of altered cutaneous circulation in the post-phlebitic syndrome. *Proc Assoc Adv Med Instrum*, 1978;13:25–29.
31. A.N. Nicolaides, Miles C. Photoplethysmographyin the assessment of venous insufficiency. *Journal of Vascular Surgery*. 1987;5(3):405–412. Available at: https://www.ncbi.nlm.nih.gov/pubmed/3334678.
32. Nicolaides A., Clark H., Labropoulos N., Geroulakos G., Lugli M., Maleti O. Quantitation of reflux and outflow obstruction in patients with CVD and correlation with clinical severity. *Int Angiol*. 2014;33(3):275–281. Available at: http://www.ncbi.nlm.nih.gov/pubmed/24861564.
33. Seidel A.C., Juliano Y., Rossetti L., Novo N.F. Evaluation of the greater saphenous vein with classification C2 e C3 (CEAP) by air plethysmography and color Doppler ultrasonography. *J Vasc Bras*. 2012;11(3):187–193. doi: 10.1590/s1677-54492012000300004.
34. Oliveira R.Á., Barros N. Jr., Miranda F. Jr. Variability of venous hemodynamics detected by air plethysmography in CEAP clinical classes. *J Vasc Bras*. 2007;6(4):359–365. doi: 10.1590/s1677-54492007000400010.
35. Nishibe T., Kudo F., Miyazaki K., Kondo Y., Nishibe M., Dardik A. Relationship between air-plethysmographic venous function andclinical severity in primary varicose veins. *Int Angiol*. 2008;27(5):385–388. Available at: http://www.ncbi.nlm.nih.gov/pubmed/18974700.
36. Christopoulos D., Tachtsi M., Pitoulias G., Belcaro G., Papadimitriou D. Hemodynamic follow-up of iliofemoral venous thrombosis. *Int Angiol*. 2009;28(5):394–399. Available at: http://www.ncbi.nlm.nih.gov/pubmed/19935594.
37. Ting A.C., Cheng S.W., Wu L.L., Cheung G.C., Cheng S.W.K. Air plethysmography in chronic venous insufficiency: clinical diagnosis and quantitative assessment. *Angiology*. 1999;50(10):831–836. doi: 10.1177/000331979905001007.
38. Christopoulos D., A.N. Nicolaides Noninvasive diagnosis and quantitation of popliteal reflux in the swollen and ulceratedleg. *J Cardiovasc Surg*. 1988;29(5):535–539. Available at: http://www.ncbi.nlm.nih.gov/pubmed/3182920.
39. Park U.J., Yun W.S., Lee K.B., Rho Y.N., Kim Y.W., Joh J.H., Kim D.I. Analysis of the postoperative hemodynamic changes in varicose vein surgery using air plethysmography. *J Vasc Surg*. 2010;51(3):634–638. doi: 10.1016/j.jvs.2009.11.061.
40. Kim I.H., Joh J.H., Kim D.I. Venous hemodynamic changes in the surgical treatment of primary varicose vein of the lowerlimbs. *Yonsei Med J*. 2004;45(4):577–583. doi: 10.3349/ymj.2004.45.4.577.
41. Sakuda H., Nakaema M., Matsubara S., Higa N., Kamada Y., Kuniyoshi Y., Koja K. Air plethysmographic assessment of external valvuloplasty in patients with valvular incompetence of the saphenous and deep veins. *J Vasc Surg*. 2002;36(5):922–927. doi: 10.1067/mva.2002.128639.
42. N.R.A. Dezotti, Joviliano E.E., Toma M.K., Moriya T., Piccinato C.E. Venous hemodynamic study by air plethysmography in the pre and postoperative period oflowerlimb varicose veins. *J Vasc Bras*. 2009;8(1):21–28. doi: 10.1590/s1677-54492009000100004.
43. N.R.A. Dezotti, Joviliano E.E., Moriya T., Piccinato C.E. Correlation between the hemodynamic gain obtained after operation of orimary varicose veins and chronic venous disease classification. *Acta cirurgicabrasileira*. 2011;26(2):115–119. doi: 10.1590/s0102-86502011000800021.
44. Uema R.T., N.R.A. Dezotti, Joviliano E.E., Dalio M.D. A prospective study of venous hemodynamics and quality oflive atleast five years after varicose vein stripping. *Acta cirurgicabrasileira*. 2013;28(11):794–799. doi: 10.1590/s0102-86502013001100009.
45. Берстень Н.Ф., Сандриков В.А., Федоров С.И. (ред.). *Функциональная диагностика: национальное руководство*. М.: ГЭОТАР-Медиа; 2019. 784 с.
46. Beraldo S., Satpathy A., Dodds R. A study of the routione use of venous photoplethysmography in a one-stop vascular surgery clinic. *Annals of the Royal College of Surgeons of England*. 2007;89(4):379–383. doi: 10.1308/003588407x183355.
47. McEnroe C.S., O'Donnell T.F., Mackey W.C. Correlation of clinical findings with venous hemodynamics in 386 patients with chronic venous insufficiency. *American Journal of Surgery*. 1988;156(2):148–152. doi: 10.1016/s0002-9610(88)80377-5.
48. Abramowitz H.B., Queral L.A., Flinn W.R., Nora P.F. Jr, Peterson L.K., Bergan J.J., Yao J.S. The use of photoplethysmography in the assessment of venous insufficiency: a comparison to venous pressure measurements. *Surgery*. 1979;86(3):434–441. doi: 10.5555/uri:pii:0039606079900369.
49. Fonseca F.P., Sarquis A.L., Evangelista S.S.S. Surgery for primary troncular varicose veins without stripping the saphenous vein-pre and post-operative evaluation by duplex scan and photoplethysmography. *Phlebology*. 1995;(Suppl. 1):419–421. doi: 10.1007/978-1-4471-3095-6_183.
50. Evangelista S.S.S., Fonseca F.P. Photoplethysmography at the upper third of theleg in a new technique. *Phlebology*. 1995;(Suppl. 1):283–285. doi: 10.1007/978-1-4471-3095-6_131.
51. Volkmann E., Falk A., Holm J., Philipson B., Risberg B., Volkman R. Effect of varicose vein surgery on venous reflux scoring and plethysmographic assessment of venous function. *European Journal of Vascular and Endovascular Surgery*. 2008;36(6):731–737. doi: 10.1016/j.ejvs.2008.06.017.
52. Rodriguez O.O., Mebold P.J., Galleguillos O.I. External valvuloplasty (banding) in patients with a venous ulcer of theleg. *Revista Chilena de Cirurg*. 2000;52(1):73–76.
53. Dunn R.M., Fudem G.M., Walton R.L., Anderson F.A., Malhotra R. Free flap valvular transplantation for refractory venous ulceration. *Journal of Vascular Surgery*. 1994;19(3):525–531. doi: 10.1016/s0741-5214(94)70081-8.
54. K.A. Darvall L., R.C. Sam, G.R. Bate, Adam D.J. Silverman S.H., Bradbury A.W. Photoplethysmographyc venous refilling times following ultrasound guided foam sclerotherapy for symptomatic superficial venous reflux: relationship with clinical outcomes. *Eur J Vasc Endovasc Surg*. 2010;40(2):267–272. doi: 10.1016/j.ejvs.2010.02.025.
55. Welch H.J., Faliakou E.C., McLaughlin R.I., Umphrey S.E., Belkin M., O'Donnell T.F. Jr. Comparison of descending phlebography with quantitative photoplethysmography, air plethysmography and duplex quatitative valve closure time in assessing deep venous reflux. *J Vasc Surg*. 1992;16(6):913–920. doi: 10.1016/0741-5214(92)90054-c.
56. Rutgers P.H., Kitslaar P.J.E.H.M., Ermers E.J.M. Photoplethysmography in the diagnosis of superficial venous valvular incompetence. *British Journal of Surgery*. 1993;80(3):351–353. doi: 10.1002/bjs.1800800330.
57. Sharif-Kashani B., Behzadnia N., Shahabi P., Sadr M. Screening for deep vein thrombosis in asymptomatic high-risk patients: a comparison between digital photoplethysmography and venous ultrasonography. *Angiology*. 2009;60(3):301–307. doi: 10.1177/0003319708323494.
58. Bays R.A., Healy D.A., Atnip R.G., Neumyer M., Thiele B.I. Validation of air plethysmography, photoplethysmography and duplex ultrasonography in the evaluation of severe venous stasis. *J Vasc Surg*. 1994;20(5):721–727. doi: 10.1016/s0741-5214(94)70159-8.
59. Saliba Júnior O.A., Giannini M., Mórbio A.P., Saliba O., Rollo H.A. Pre- and postoperative evaluation by photoplethysmography in patients receiving surgery forlower-limb varicose veins. *International Int J Vasc Med*. 2014;2014:562782. doi: 10.1155/2014/562782.
60. Gloviczki P. (ed.). *Handbook of Venouse Disorders*. 3rd ed. London: Hodder Arnold; 2009. 138 p. Available at: http://bookre.org/reader?file = 1182346&pg = 3.
61. Ricotta J.J. II; Gloviczki P. Chapter 46 – Surgical Treatment of Chronic Venous Insufficiency. In: Hallett J.W. Jr., Mills J.L., Earnshaw J., Reekers J.A., Rooke T. (ed.). *Comprehensive*

Vascular and Endovascular Surgery. 2nd ed. Elsevier Inc.; 2009. doi: 10.1016/b978-0-323-05726-4.00048-2.
62. Junior O.T.C., N.R.A. Dezotti, Dalio M.B., Joviliano E.E. Effect of graduated compression stockings on venouslower limb hemodynamics in healthy amateur runners. *J Vasc Surg Venous Lymphat Disord*. 2018:6(1);83–89. doi: 10.1016/j.jvsv.2017.08.011.
63. N.R.A. Dezotti, Dalio M.B., Ribeiro M.S., Piccinato C.E., Joviliano E.E. The clinical importance of air plethysmography in the assessment of chronic venous disease. *J Vasc Bras*. 2016;15(4):287–292. doi: 10.1590/1677-5449.002116.
64. Покровский А.В., Игнатьев И.М., Градусов Е.Г. *Реконструктивные и эндоваскулярные операции на глубоких венах при посттромботической*. М.; 2017. 79 с.
65. Хорев Н.Г., Кузнецова Д.В., Конькова В.О., Шойхет Я.Н. Плетизмография как метод функциональной оценки венозного рефлюкса и обструкции при хронических заболеваниях вен. *Флебология*. 2017;11(1):32–36. doi: 10.17116/flebo201711132-36.
66. Богачев В.Ю., Болдин Б.В., Аркадан Н.Р., Лобанов В.Н. О некоторых особенностях компрессионной терапии начальных форм хронических заболеваний вен нижних конечностей. *Стационарозамещающие технологии: Амбулаторная хирургия*. 2019;(3–4):89–94. doi: 10.21518/1995-1477-2019-3-4-89-94.

REFERENCES

1. Whitney R.J. The measurement of volume changes in human limbs. *J Physiol*. 1953;(121):1–27. doi: 10.1113/jphysiol.1953.sp004926.
2. Orlov V.V. *Plethysmography*. Moscow: Medicina; 1961. 256 p. (In Russ.) Available at: https://search.rsl.ru.
3. Bragin V.M., Yaroslavcev S.A., Zav'yalov E.D. Comprehensive plethysmography in patients with pathology of the veins of the lower extremities. *Vestnik khirurgii im. I.I. Grekova = Grekov's Bulletin of Surgery*. 1982;128(2):63–66. (In Russ.)
4. Udal'cov V.E. On the method of measuring thelimb segment in rheovasography and plethysmography. *Vestnik khirurgii im. I.I. Grekova = Grekov's Bulletin of Surgery*. 1974;112(10):73–81. (In Russ.)
5. Yakovlev G.M., Andrianov V.P. Dynamics of the volume of the lowerleg with changes in the gravitationalload in the diagnosis of violations of the tone of the venous wall. *Vestnik khirurgii im. I.I. Grekova = Grekov's Bulletin of Surgery*. 1984;132(11):60–66. (In Russ.)
6. Yakovlev G.M., Andrianov V.P. Universal occlusive reoplethysmography. *Vestnik khirurgii im. I.I. Grekova = Grekov's Bulletin of Surgery*. 1981;126(2):71–77. (In Russ.)
7. Roweler Klein B.J.F., Brakkee A.J.M., Kuiper J.P. Plethysmographic measurement of venous flow resistance and venous capacity in the humanleg. *Phlebology: The Journal of Venous Disease*. 1989;4(4):241–250. doi: 10.1177/026835558900400405.
8. Zav'yalov E.D., Bojcov N.I. The use of a quantitative assessment of the state of hemodynamics in patients with varicose veins. *Klinichna Khirurgiia = Klinicheskaia khirurgiia*. 1990;(7):31–33. (In Russ.)
9. Lytkin M.I., Vedenskij A.N., Stojko Yu.M., Pavlov V.N., Maslov V.E. Occlusive plethysmography in the diagnosis of venous blood flow disorders in thelower extremities. *Vestnik khirurgii im. I.I. Grekova Grekov's Bulletin of Surgery*. 1988;140(6):38–43. (In Russ.)
10. Jiunta T.P., Dockery G.L. Doppler Ultrasound Diagnosis of Venous Disease. *J Amer Pod Ass*. 1981;71(10):551–556. doi: 10.7547/87507315-71-10-551.
11. McBride K.J., O'Donnell T.F. Jr, Pauker S.G., Millan V.A., Callow A.D. Venous volume displacement plethysmography: Its diagnostic value in deep venous thrombosis as determined by receiver operator characteristic curves. *Cardiovasc Dis*. 1981;8(4):499–508. Available at: http://www.ncbi.nlm.nih.gov/pmc/articles/PMC287989.
12. Breslau P.J., Van Soest M.G., Prevoo R., Jagtman B. Hemodynamic Parameters for Venous Value Incompetence in the Lower Extremity. *Neth J Surg*. 1986;38(1):1–5. Available at: http://www.ncbi.nlm.nih.gov/PMID3515233.
13. Dale W.A. Venous Disease then and Now. *Phlebology: The Journal of Venous Disease*. 1987;2(4):203–212. doi: 10.1177/026835558700200402.
14. Kohler T.R., Strandness D.E. Noninvasing Testing for the Evalution of Chronic Venous Disease. *World J Surg*. 1986;10(6):903–910. doi: 10.1007/bf01658638.
15. Heijboer H., Buller H.R., Lensing A.W., Turpie A.G., ten Cete J.W. A comparison of real-time compression ultrasonography with impedance plethysmography for the diagnosis of deep-vein thrombosis in symptomatic outpatients. *N Engl J Med*. 1993;329(19):1365–1369. doi: 10.1056/nejm199311043291901.
16. Struckmann J.R. Assessment of the venous muscle pump function by ambulatory strain gauge plethysmography. Methodological and clinical aspects. *Dan Med Bull*. 1993;40(4):460–477. Available at: https://www.ncbi.nlm.nih.gov/pubmed/8222765.
17. Rhodes J.M., Gloviczki P., Canton L., Heaser T.V., Rooke T.W. Endoscopic perforator vein division with ablation of superficial reflux improves venous hemodynamics. *J Vasc Surg*. 1998;28(5):839–847. doi: 10.1016/s0741-5214(98)70059-x.
18. Rooke T.W., Heser J.L., Osmundson P.J. Exercise strain-gaugevenous plethysmography: evaluation of a "new" device for assessinglowerlimb venous incompetence. *Angiology*. 1992;43(3 Pt 1):219–228. doi: 10.1177/000331979204300307.
19. Struckmann J. Venous investigations: the current position. *Angiology*. 1994;45(6 Pt 2):505–511. Available at: http://www.ncbi.nlm.nih.gov/pubmed/8203780.
20. Criado E., Farber M.A., Marston W.A., Daniel P.F., Burnham C.B., Keagy B.A. The role of air plethysmography in the diagnosis of chronic venous insufficiency. *J Vasc Surg*. 1998;27(4):660–670. doi: 10.1016/S0741-5214(98)70231-9.
21. Christopoulos D. Air-plethysmography in the quantification of the clinical severity of chronic venous disease. *Int Angiol*. 2008;27(1):86–94. Available at: http://www.biomedsearch.com/PMID18277345.
22. Nicolaides A., Allerga C., Bergan J., Bradbury A., Cairols M., Carpentier P., et al. Management of chronic venous disorders of thelowerlimbs: guidelines according to scientific evidence. *Int. Angiol*. 2008;28(1):1–59. Available at: http://www.ncbi.nlm.nih.gov/pubmed/18277340.
23. Chuah S.S., Woolfson P.I., Pullan B.R., Lewis P.S. Plethysmography without venous occlusion for measuring forearm blood flow: comparison with venous occlusive method. *Clin Physiol Funct Imaging*. 2004;24(5):296–303. doi: 10.1111/j.1475-097x.2004.00566.x.
24. Kooijman M., Poelkens F., Rongen G.A., Smits P., Hopman M.T. Leg blood flow measurements using venous occlusion plethysmography during head-up tilt. *Clin Auton Res*. 2007;17(2):106–111. doi: 10.1007/s10286-007-0402-7.
25. Sharif-Kashani B., Behzadnia N., Shahabi P., Sadr M. Screening for deep vein thrombosis in asymptomatic high-risk patients: a comparison between digital photoplethysmography and venous ultrasonography. *Angiology*. 2009;60(3):301–307. doi: 10.1177/000331970832349 4.
26. Pokrovskij A.V., Sapelkin S.V., Galaktionova L.A., Fedorov E.E. The assessment of medical therapy effectiveness of patients withlowerlimb chronic venous insufficiency: the results of prospective study with Ginkor fort. *Angiologiya i sosudistaya khirurgiya = Angiology and Vascular Surgery*. 2005;11(3):47–55. (In Russ.) Available at: http://www.angiolsurgery.org/magazine/2005/3.

27. Nicholas G.C., Miller F.J., Demuth W.E., Waldhausen J.A. Clinical Vascular Laboratory Diagnosis of Deep Venous Trombosis. *Annals of Surgery*. 1977;186(2):213–215. doi: 10.1097/00000658-197708000-00015.
28. Lee B.B., A.N. Nicolaides, Myers K., Meissner M., Kalodiki E., Allegra C. et al. Venous hemodynamic changes inlowerlimb venous disease: the UIP consensus according to scientific evidence. *Int Angiology*. 2016;35(3):236–352. Available at: https://www.researchgate.net.
29. Christopoulos D., A.N. Nicolaides, Galloway J.M., Wilkinson A. Objective noninvasive evaluation of venous surgical results. *J Vasc Surg*. 1988;8(6):683–687. doi: 10.1016/0741-5214(88)90075-4.
30. Barnes R.W., Garret W.V., Hummel E.E., Siamaker E.E., Maixner W., Reinertson J.E. Photoplethysmographic assessment of altered cutaneous circulation in the post-phlebitic syndrome. *Proc Assoc Adv Med Instrum*. 1978;13:25–29.
31. A.N. Nicolaides, Miles C. Photoplethysmographyin the assessment of venous insufficiency. *Journal of Vascular Surgery*. 1987;5(3):405–412. Available at: https://www.ncbi.nlm.nih.gov/pubmed/3334678.
32. Nicolaides A., Clark H., Labropoulos N., Geroulakos G., Lugli M., Maleti O. Quantitation of reflux and outflow obstruction in patients with CVD and correlation with clinical severity. *Int Angiol*. 2014;33(3):275–281. Available at: http://www.ncbi.nlm.nih.gov/pubmed/24861564.
33. Seidel A.C., Juliano Y., Rossetti L., Novo N.F. Evaluation of the greater saphenous vein with classification C2 e C3 (CEAP) by air plethysmography and color Doppler ultrasonography. *J Vasc Bras*. 2012;11(3):187–193. doi: 10.1590/s1677-54492012000300004.
34. Oliveira R.Á., Barros N. Jr., Miranda F. Jr. Variability of venous hemodynamics detected by air plethysmography in CEAP clinical classes. *J Vasc Bras*. 2007;6(4):359–365. doi: 10.1590/s1677-54492007000400010.
35. Nishibe T., Kudo F., Miyazaki K., Kondo Y., Nishibe M., Dardik A. Relationship between air-plethysmographic venous function andclinical severity in primary varicose veins. *Int Angiol*. 2008;27(5):385–388. Available at: http://www.ncbi.nlm.nih.gov/pubmed/18974700.
36. Christopoulos D., Tachtsi M., Pitoulias G., Belcaro G., Papadimitriou D. Hemodynamic follow-up of iliofemoral venous thrombosis. *Int Angiol*. 2009;28(5):394–399. Available at: http://www.ncbi.nlm.nih.gov/pubmed/19935594.
37. Ting A.C., Cheng S.W., Wu L.L., Cheung G.C., Cheng S.W.K. Air plethysmography in chronic venous insufficiency: clinical diagnosis and quantitative assessment. *Angiology*. 1999;50(10):831–836. doi: 10.1177/000331979905001007.
38. Christopoulos D., A.N. Nicolaides Noninvasive diagnosis and quantitation of popliteal reflux in the swollen and ulceratedleg. *J Cardiovasc Surg*. 1988;29(5):535–539. Available at: http://www.ncbi.nlm.nih.gov/pubmed/3182920.
39. Park U.J., Yun W.S., Lee K.B., Rho Y.N., Kim Y.W., Joh J.H., Kim D.I. Analysis of the postoperative hemodynamic changes in varicose vein surgery using air plethysmography. *J Vasc Surg*. 2010;51(3):634–638. doi: 10.1016/j.jvs.2009.11.061.
40. Kim I.H., Joh J.H., Kim D.I. Venous hemodynamic changes in the surgical treatment of primary varicose vein of the lowerlimbs. *Yonsei Med J*. 2004;45(4):577–583. doi: 10.3349/ymj.2004.45.4.577.
41. Sakuda H., Nakaema M., Matsubara S., Higa N., Kamada Y., Kuniyoshi Y., Koja K. Air plethysmographic assessment of external valvuloplasty in patients with valvular incompetence of the saphenous and deep veins. *J Vasc Surg*. 2002;36(5):922–927. doi: 10.1067/mva.2002.128639.
42. N.R.A. Dezotti, Joviliano E.E., Toma M.K., Moriya T., Piccinato C.E. Venous hemodynamic study by air plethysmography in the pre and postoperative period oflowerlimb varicose veins. *J Vasc Bras*. 2009;8(1):21–28. doi: 10.1590/s1677-54492009000100004.
43. N.R.A. Dezotti, Joviliano E.E., Moriya T., Piccinato C.E. Correlation between the hemodynamic gain obtained after operation of orimary varicose veins and chronic venous disease classification. *Acta cirurgicabrasileira*. 2011;26(2):115–119. doi: 10.1590/s0102-86502011000800021.
44. Uema R.T., N.R.A. Dezotti, Joviliano E.E., Dalio M.D. A prospective study of venous hemodynamics and quality oflive atleast five years after varicose vein stripping. *Acta cirurgicabrasileira*. 2013;28(11):794–799. doi: 10.1590/s0102-86502013001100009.
45. Bersten' N.F., Sandrikov V.A., Fedorov S.I. (ed.). *Functional diagnostics: national guidelines*. Moscow: GEOTAR-Media; 2019. 784. (In Russ.)
46. Beraldo S., Satpathy A., Dodds R. A study of the routione use of venous photoplethysmography in a one-stop vascular surgery clinic. *Annals of the Royal College of Surgeons of England*. 2007;89(4):379–383. doi: 10.1308/003588407x183355.
47. McEnroe C.S., O'Donnell T.F., Mackey W.C. Correlation of clinical findings with venous hemodynamics in 386 patients with chronic venous insufficiency. *American Journal of Surgery*. 1988;156(2):148–152. doi: 10.1016/s0002-9610(88)80377-5.
48. Abramowitz H.B., Queral L.A., Flinn W.R., Nora P.F. Jr, Peterson L.K., Bergan J.J., Yao J.S. The use of photoplethysmography in the assessment of venous insufficiency: a comparison to venous pressure measurements. *Surgery*. 1979;86(3):434–441. doi: 10.5555/uri:pii:0039606079900369.
49. Fonseca F.P., Sarquis A.L., Evangelista S.S.S. Surgery for primary troncular varicose veins without stripping the saphenous vein-pre and post-operative evaluation by duplex scan and photoplethysmography. *Phlebology*. 1995;1(Suppl. 1):419–421. doi: 10.1007/978-1-4471-3095-6_183.
50. Evangelista S.S.S., Fonseca F.P. Photoplethysmography at the upper third of theleg in a new technique. *Phlebology*. 1995;(Suppl. 1):283–285. doi: 10.1007/978-1-4471-3095-6_131.
51. Volkmann E., Falk A., Holm J., Philipson B., Risberg B., Volkman R. Effect of varicose vein surgery on venous reflux scoring and plethysmographic assessment of venous function. *European Journal of Vascular and Endovascular Surgery*. 2008;36(6):731–737. doi: 10.1016/j.ejvs.2008.06.017.
52. Rodriguez O.O., Mebold P.J., Galleguillos O.I. External valvuloplasty (banding) in patients with a venous ulcer of theleg. *Revista Chilena de Cirurg*. 2000;52(1):73–76.
53. Dunn R.M., Fudem G.M., Walton R.L., Anderson F.A., Malhotra R. Free flap valvular transplantation for refractory venous ulceration. *Journal of Vascular Surgery*. 1994;19(3):525–531. doi: 10.1016/s0741-5214(94)70081-8.
54. K.A. Darvall L., R.C. Sam, G.R. Bate, Adam D.J. Silverman S.H., Bradbury A.W. Photoplethysmographyc venous refilling times following ultrasound guided foam sclerotherapy for symptomatic superficial venous reflux: relationship with clinical outcomes. *Eur J Vasc Endovasc Surg*. 2010;40(2):267–272. doi: 10.1016/j.ejvs.2010.02.025.
55. Welch H.J., Faliakou E.C., McLaughlin R.I., Umphrey S.E., Belkin M., O'Donnell T.F. Jr. Comparison of descending phlebography with quantitative photoplethysmography, air plethysmography and duplex quatitative valve closure time in assessing deep venous reflux. *J Vasc Surg*. 1992;16(6):913–920. doi: 10.1016/0741-5214(92)90054-c.
56. Rutgers P.H., Kitslaar P.J.E.H.M., Ermers E.J.M. Photoplethysmography in the diagnosis of superficial venous valvular incompetence. *British Journal of Surgery*. 1993;80(3):351–353. doi: 10.1002/bjs.1800800330.
57. Sharif-Kashani B., Behzadnia N., Shahabi P., Sadr M. Screening for deep vein thrombosis in asymptomatic high-risk patients: a comparison between digital photoplethysmography and venous ultrasonography. *Angiology*. 2009;60(3):301–307. doi: 10.1177/0003319708323494.
58. Bays R.A., Healy D.A., Atnip R.G., Neumyer M., Thiele B.I. Validation of air plethysmography, photoplethysmography and duplex ultrasonography in the evaluation of severe venous stasis. *J Vasc Surg*. 1994;20(5):721–727. doi: 10.1016/s0741-5214(94)70159-8.

59. Saliba Júnior O.A., Giannini M., Mórbio A.P., Saliba O., Rollo H.A. Pre- and postoperative evaluation by photoplethysmography in patients receiving surgery forlower-limb varicose veins. *International Int J Vasc Med*. 2014;2014:562782. doi: 10.1155/2014/562782.
60. Gloviczki P. (ed.). *Handbook of Venouse Disorders*. 3rd ed. London: Hodder Arnold; 2009. 138 p. Available at: http://bookre.org/reader?file = 1182346&pg = 3
61. Ricotta J.J. II; Gloviczki P. Chapter 46 – Surgical Treatment of Chronic Venous Insufficiency. In: Hallett J.W. Jr., Mills J.L., Earnshaw J., Reekers J.A., Rooke T. (ed.). *Comprehensive Vascular and Endovascular Surgery*. 2nd ed. Elsevier Inc.; 2009. doi: 10.1016/b978-0-323-05726-4.00048-2
62. Junior O.T.C., N.R.A. Dezotti, Dalio M.B., Joviliano E.E. Effect of graduated compression stockings on venouslowerlimb hemodynamics in healthy amateur runners. *J Vasc Surg Venous Lymphat Disord*. 2018;6(1):83–89. doi: 10.1016/j.jvsv.2017.08.011.
63. N.R.A. Dezotti, Dalio M.B., Ribeiro M.S., Piccinato C.E., Joviliano E.E. The clinical importance of air plethysmography in the assessment of chronic venous disease. *J Vasc Bras*. 2016;15(4):287–292. doi: 10.1590/1677-5449.002116.
64. Pokrovskij A.V., Ignat'ev I.M., Gradusov E.G. *Reconstructive and endovascular operations on deep veins in post-thrombotic surgery. Textbook*. Moscow; 2017. 79 p. (In Russ.).
65. Horev N.G., Kuznecova D.V., Kon'kova V.O., SHojhet Ya.N. Plethysmography as a method of functional evaluation of venous reflux and obstruction in chronic venous diseases. *Flebologiya = Flebologiya. Journal of Venous Disorders*. 2017;11(1):32–36. (In Russ.) doi: 10.17116/flebo201711132-36.
66. Bogachev V.Yu., Boldin B.V., Arkadan N.R., Lobanov V.N. Some features of compression therapy for early forms of chronic venous diseases of thelowerlimbs. *Statsionarozameshchayushchie tekhnologii: Ambulatornaya khirurgiya = Hospital-replacing technologies: Ambulatory surgery*. 2019;(3–4):89–94. (In Russ.) doi: 10.21518/1995-1477-2019-3-4-89-94.

Информация об авторах:

Санников Александр Борисович, к.м.н., заведующий хирургическим отделением, Медицинский центр «Палитра»; 600031, Россия, Владимир, ул. Добросельская, д. 36б; доцент кафедры дополнительного профессионального образования специалистов здравоохранения, Федеральное государственное бюджетное образовательное учреждение высшего образования «Российский национальный исследовательский медицинский университет имени Н.И. Пирогова» Министерства здравоохранения Российской Федерации; 117997, Россия, Москва, ул. Островитянова, д. 1; e-mail: aliplast@mail.ru

Емельяненко Владимир Михайлович, д.м.н., профессор, заведующий кафедрой дополнительного профессионального образования специалистов здравоохранения, Федеральное государственное бюджетное образовательное учреждение высшего образования «Российский национальный исследовательский медицинский университет имени Н.И. Пирогова» Министерства здравоохранения Российской Федерации; 117997, Россия, Москва, ул. Островитянова, д. 1; e-mail: vla05@yandex.ru

Дроздова Ирина Валерьевна, врач функциональной диагностики, Медицинский центр «Палитра»; 600031, Россия, Владимир, ул. Добросельская, д. 36б; e-mail: drozdova77iv@mail.ru

Information about the authors:

Aleksandr B. Sannikov, Cand. of Sci. (Med.), Head of Surgical Department, Palitra Medical Center; 36B, Dobroselskaya St., Vladimir, 600031, Russia; Associate Professor, Chair for Continuing Professional Development of Health Professionals, Federal State Budgetary Educational Institution of Higher Education "Pirogov Russian National Research Medical University" of the Ministry of Health of the Russian Federation; 1, Ostrovityanov St., Moscow, 117997, Russia; e-mail: aliplast@mail.ru

Vladimir M. Emelyanenko, Dr. of Sci. (Med.), Professor, Chair for Continuing Professional Development of Health Professionals, Federal State Budgetary Educational Institution of Higher Education "Pirogov Russian National Research Medical University" of the Ministry of Health of the Russian Federation; 1, Ostrovityanov St., Moscow, 117997, Russia; e-mail: vla05@yandex.ru

Irina V. Drozdova, Functional Diagnostic Practitioner, Palitra Medical Center; 36b, Dobroselskaya St., Vladimir, 600031, Russia; e-mail: drozdova77iv@mail.ru